

平成 27 年 2 月 28 日

赤芽球癆診療の参照ガイド改訂第 4 版

厚生労働科学研究費補助金
難治性疾患等政策研究事業
特発性造血障害に関する調査研究班
主任研究者 黒川峰夫

赤芽球癆診療の参照ガイド平成 26 年度改訂版ワーキンググループ

澤田賢一（秋田大学）
廣川 誠（秋田大学）
高後 裕（旭川医科大学）
小松則夫（順天堂大学）
中熊秀喜（和歌山県立医科大学）
張替秀郎（東北大学）

目次

1. 緒言
2. 定義（疾患概念）
3. 診断基準
4. 重症度分類
5. 疫学的事項
6. 病因と病態
7. 臨床症状
8. 診断の手順
9. 治療法とその選択基準・第一選択となる治療法
 - 1) 急性 PRCA の治療
 - 2) 慢性 PRCA の治療
 - (1) 初期治療
 - (2) 免疫抑制薬による寛解導入療法
 - (3) 免疫抑制療法の実際
 - (4) 寛解維持療法
 - 3) 続発性 PRCA の治療
 - (1) 胸腺腫
 - (2) 大顆粒リンパ球白血病
 - (3) 悪性リンパ腫
 - (4) 自己免疫疾患
 - (5) 抗エリスロポエチン抗体
 - (6) ABO major 不適合同種造血幹細胞移植後赤芽球癆
 - (7) 妊娠合併赤芽球癆
10. 難治性・再発例への対応
11. 治療管理に係わる事項について
12. 予後
13. 今度に残された問題点と将来展望
14. 問題点の解決のために現実に進められている研究や必要な取り組み

参考文献

1. 緒言

1) はじめに

赤芽球癆 (pure red cell aplasia, PRCA) は正球性正色素性貧血と網赤血球の著減および骨髄赤芽球の著減を特徴とする症候群である。先天性と後天性があり、先天性赤芽球癆として **Diamond-Blackfan** 貧血がある。後天性は臨床経過から急性と慢性に区分される。後天性慢性赤芽球癆は病因不明の特発性と基礎疾患を有する続発性に分類される (1,2)。後天性慢性赤芽球癆の年間罹病率は、再生不良性貧血の年間罹病率の約 7%と推定されている。再生不良性貧血の年間罹病率は人口 100 万人あたり 4.1 人と報告されている (3)。

後天性慢性赤芽球癆の病型は多様であることから、その原因によって治療効果が異なることは容易に想像される。しかしながら、それぞれの病型ごとの免疫抑制療法の有効率、寛解維持療法の要否、長期予後についてはほとんど明らかにされていなかった。厚生労働省特発性造血障害に関する調査研究班(小峰班・小澤班)は後天性慢性赤芽球癆に対する治療ガイドラインを作成することを最終的な目標として、日本における成人慢性赤芽球癆の病因、治療および長期予後を明らかにするべく、2004 年度と 2006 年度にアンケートによる全国調査を行った。その結果、185 例のヒトパルボウイルス B19 によらない後天性慢性赤芽球癆症例が集積され、国内外最大規模のコホートにおける解析が可能となった(4)。

赤芽球癆診療の参照ガイドは平成 17 年 3 月に初版が公表された (5)。この「赤芽球癆診療の参照ガイド改訂版 (第 2 版)」は上述の特発性造血障害調査研究班による調査研究の成果を踏まえて改訂されたものである。特に、特発性赤芽球癆、胸腺腫合併赤芽球癆および大顆粒リンパ球白血病関連赤芽球癆の長期予後と寛解維持における免疫抑制療法継続の必要性が明らかにされたことは貴重な成果である (4,6,7,8)。本診療参照ガイドが臨床現場における **decision making** に役立つことを願うとともに、後天性慢性赤芽球癆の本態が解明され治療法がさらに進歩することを期待する。

2) 作成法

「厚生労働科学研究費補助金 難治性疾患克服研究事業：特発性造血障害に関する調査研究班」(研究代表者 小澤敬也) の研究者を中心に、診療参照ガイド作成のためのワーキンググループを編成し、**evidence-based medicine (EBM)** の考え方に沿って、できるだけ客観的なエビデンスに基づいて作業を進めた。ワーキンググループで作成された案は上記研究班の平成 22 年度合同班会議総会において提示され、検討の上承認された。

3) 構成メンバー

「赤芽球癆診療の参照ガイド改訂版（第 2 版）」作成のためのワーキンググループのメンバーはタイトルページに示したとおりである。

4) 信頼度（エビデンスレベル）

引用した文献は Agency for Healthcare Research and Quality (AHRQ) のエビデンスレベルの定義に従い、該当する本文中に注記した。後天性慢性赤芽球癆は極めて稀な疾患であるため、無作為前向き介入試験や前向きコホート研究は行われておらず、エビデンスレベルの高い臨床研究は皆無であることに留意が必要である。

AHRQ (Agency for Healthcare Research and Quality) の evidence level の定義

Level of evidence	Study design
Level Ia	複数のランダム化比較試験のメタ分析によるエビデンス
Level Ib	少なくとも一つのランダム化比較試験によるエビデンス
Level IIa	少なくとも一つのよくデザインされた非ランダム化比較試験によるエビデンス
Level IIb	少なくとも一つの他のタイプのよくデザインされた準実験的研究によるエビデンス
Level III	よくデザインされた非実験的記述的研究（比較研究や相関研究、ケースコントロール研究など）によるエビデンス
Level IV	専門家委員会の報告や意見、あるいは権威者の臨床経験によるエビデンス

2. 定義（疾患概念）

赤芽球癆（pure red cell aplasia, PRCA）は正球性正色素性貧血と網赤血球の著減および骨髄赤芽球の著減を特徴とする造血器疾患である。再生不良性貧血（aplastic anemia, AA）が汎血球減少を特徴とするのに対し、赤芽球癆では選択的に赤血球系のみが減少し、重症の貧血を呈する。通常、白血球数と血小板数は正常に保たれる。

3. 診断基準（平成 16 年度に作成されたもの）

1) 臨床所見として、貧血とその症状を認める。易感染性や出血傾向を認めない。先天発症として Diamond-Blackfan 貧血があり、しばしば家族内発症と先

天奇形を認める。後天性病型はすべての年齢に発症する。

2) 以下の検査所見を認める。

- (1) 貧血
- (2) 網赤血球の著減
- (3) 骨髄赤芽球の著減

3) 基礎疾患による場合を除き、以下の検査所見は原則として正常である。

- (1) 白血球数
- (2) 血小板数

4) 1) ~ 3) によって赤芽球癆と診断し、以下の病歴と検査所見によって病因診断を行う。

- (1) 病歴
- (2) 薬剤服用歴
- (3) 感染症の先行
- (4) 血清エリスロポエチン濃度を含む血液生化学検査
- (5) 自己抗体を含む免疫学検査
- (6) 骨髄穿刺、骨髄生検、染色体検査等による他の造血器疾患の判定
- (7) リンパ球サブセット解析
- (8) T細胞抗原受容体 (TCR) 遺伝子の再構成
- (9) ヒトパルボウイルス B19 を含むウイルス学検査
- (10) 画像検査による胸腺腫、悪性腫瘍の検索

5) 以下によって経過および病因による病型分類を行う。

- (1) 急性一過性：経過観察、原因薬剤中止などの待機的治療で推定発症または診断から1か月以内に貧血の改善がみられ、3か月までに回復する。
- (2) 慢性：上記以外
- (3) 特発性：基礎疾患を認めない。
- (4) 続発性：先行または随伴する基礎疾患を認める。

4. 重症度分類

重症度分類（慢性赤芽球癆を対象とする）

重症度	輸血の 必要性	維持療法の 必要性	再発の 病歴	鉄過剰による 臓器障害
-----	------------	--------------	-----------	----------------

stage 1 (軽症)	なし	なし	なし	なし
stage 2 (中等症)	なし	あり	なし	なし
stage 3 (やや重症)	なし	あり	あり	なし
stage 4 (重症)	あり	あり	あり	なし
Stage 5 (最重症) *	あり	あり	あり	あり

*シクロスポリンを含む各種の治療法に半年以上にわたり不応の初発例は stage 5 (最重症)に区分する。

5. 疫学的事項

赤芽球癆は稀な疾患で、我が国の特発性造血障害調査研究班の患者登録集計によると、1979年～1993年の15年間で赤芽球癆は107例であり、同期間内の再生不良性貧血は1,602例であった(3)。1年間に新たに発生する再生不良性貧血の患者数は人口100万人あたり4.1人であることから、赤芽球癆の年間罹患率は再生不良性貧血の7%、すなわち人口100万人に対し0.3人と推定される。男女差はないと考えられている。

病因別内訳は前述の特発性造血障害調査研究班で集積された解析可能な後天性慢性赤芽球癆185例のうち、特発性(39%)、胸腺腫(23%)、リンパ増殖性疾患(14%)の3病型で約4分の3を占めた。リンパ増殖性疾患26例のうち、大顆粒リンパ球白血病が14例、悪性リンパ腫が8例であった(4)(図1)。

6. 病因と病態

赤芽球癆の病型は先天性と後天性に大きく分類され、その基礎疾患はさまざまである(1)。赤芽球癆発症の病態が不明な基礎疾患も少なくない。赤芽球癆の病因分類を表1に示した。先天性赤芽球癆としてDiamond-Blackfan貧血がある。その遺伝形式は一定せず、常染色体優性または劣性いずれの報告もある。25%の症例では、ribosomal protein S19 (RSP19)をコードする19番染色体のq13.2にミスセンス変異、ストップコドンの挿入、塩基の挿入や欠失などの異常を有し、Diamond-Blackfan貧血の原因の一つと考えられている(9,10,11)。成人でみられる赤芽球癆の大部分は後天性である。

表1. 赤芽球癆の病型・病因分類

先天性低形成性貧血 (DBA)

(続発性のつづき)

後天性赤芽球癆

感染症

特発性

ヒト B19 パルボウイルス感染症

続発性	ヒト免疫不全ウイルス感染症
胸腺腫	HTLV-1 感染症
リンパ系腫瘍	伝染性単核球症
大顆粒リンパ球白血病 (顆粒リンパ球増多症)	ウイルス肝炎
慢性リンパ性白血病	流行性耳下腺炎
悪性リンパ腫	サイトメガロウイルス感染症
多発性骨髄腫	マイコプラズマ肺炎
原発性マクログロブリン血症	髄膜炎菌血症
慢性骨髄性白血病	ブドウ球菌血症
慢性特発性骨髄線維症	レシュマニア症
本態性血小板血症	慢性溶血性貧血
骨髄異形成症候群	リウマチ性疾患
急性リンパ性白血病	全身性エリテマトーデス
固形腫瘍	関節リウマチ
胃癌	混合性結合組織病
乳癌	シェーグレン症候群
胆道癌	薬剤・化学物質 (表 2)
肺扁平上皮癌	妊娠
皮膚上皮類癌	重症腎不全
甲状腺癌	重症栄養失調
腎細胞癌	その他
原発巣不明癌	ABO 不適合移植後
カポジ肉腫	血管免疫芽球性リンパ節症
	自己免疫性内分泌線機能低下症
	自己免疫性甲状腺機能低下症
	自己免疫性肝炎
	EPO 治療後の内因性抗 EPO 抗体

DBA: Diamond-Blackfan anemia, HTLV-1: Human T-cell lymphotropic virus type 1, EPO: erythropoietin (文献 1, 2 を改変)

発症様式から急性型と慢性型があり、急性型として良く知られているのがヒトパルボウイルス B19 初感染による赤芽球癆である。赤芽球癆における急性と慢性の罹病期間に明確な基準はない。感染や薬剤による赤芽球癆の多くは急性の病態を呈し、感染の終息や薬剤の中止によっておよそ 1~3 週間で網赤血球の回復や貧血の改善がみられる。一方で、慢性赤芽球癆の代表である特発性と診

断された症例の10～15%が全経過の中で自然寛解する(2)。したがって、赤芽球癆と診断した場合、被疑薬の中止とともに1か月間は可及的に免疫抑制剤などの積極的治療は控えて経過を観察するのが望ましく、感染の終息、原因の除去あるいは経過観察によって1か月以内に網赤血球の回復がみられ、それに引き続く貧血の改善が3か月以内に認められるものを急性赤芽球癆と定義するのが妥当と考えられる。後述するように、特発性赤芽球癆、胸腺腫合併赤芽球癆および大顆粒リンパ球性白血病に伴う赤芽球癆では長期に渡る免疫抑制療法が必要になるので、急性型と慢性型の鑑別は重要である。

赤芽球癆は種々の外因・内因により赤血球系造血前駆細胞の分化・増殖が阻害されることによって発生する(図2)。外的要因として有名なのが、ヒトパルボウイルスB19と薬剤である。ヒトパルボウイルスB19の細胞内エントリーに使われるウイルス受容体は赤血球P抗原であり、細胞障害のメカニズムはウイルスによる赤芽球系前駆細胞への直接障害と考えられている(12)。薬剤性赤芽球癆の原因として種々の薬剤が報告されているが、薬剤性赤芽球癆のメカニズムが造血前駆細胞に対する直接障害かどうかは必ずしも明らかではない。

赤芽球系前駆細胞に対する抗体、あるいは自己障害性リンパ球の存在が赤芽球癆の原因であることは古くから推察されてきた。抗体の関与が明らかなのはABO major 不適合ドナーから造血幹細胞移植を受けた後に発生する赤芽球癆である(13)。抗体依存性赤芽球癆の類型として良く知られているのが、エリスロポエチン投与後に発生する抗エリスロポエチン抗体による赤芽球癆である(14,15)。

赤芽球癆における自己障害性リンパ球クローンの関与が明らかにされた証拠のひとつとして、Handgretingerらによって報告された大顆粒リンパ球白血病に伴う赤芽球癆の報告がある(16)。 $\gamma\delta$ 型T細胞のクローナルな増殖による大顆粒リンパ球白血病に合併した赤芽球癆の症例において、腫瘍細胞がkiller cell immunoglobulin-like receptor (KIR)を発現していることが示された。KIRはナチュラルキラー(NK)細胞と一部のT細胞に発現し、自己のHLA class I抗原をリガンドとする受容体である。標的細胞が抑制性KIRと特異的に結合するHLA class I抗原を発現するとき、NK細胞の細胞障害機構は抑制される。患者の $\gamma\delta$ T細胞は自己の赤芽球に対して細胞障害活性を示す一方で、自己のCD34陽性細胞に対しては溶解活性を示さなかった。ヒト赤芽球は成熟するにつれてHLAクラスI発現が低下するが、顆粒球系細胞や巨核球系細胞は成熟に伴ってHLAクラスI抗原の発現は低下しないことが知られている。この赤芽球系特異的なHLAクラスI抗原の発現低下により赤芽球癆の成立を説明できるとしている。

大顆粒リンパ球白血病の多くは慢性の経過をとり、必ずしも生物学的な悪性を意味しない(17,18)。興味深いことに、特発性赤芽球癆や胸腺腫に合併した赤芽球癆にお

いてクローナルなT細胞の増加が報告されている(19,20,21)。したがって、特発性赤芽球癆のなかにもクローナルなT細胞増殖に続発したものが含まれている可能性がある。しかしながら、後天性慢性赤芽球癆における自己障害性リンパ球クローンとして $\alpha\beta$ 型T細胞、 $\gamma\delta$ 型T細胞、NK細胞のいずれが主たる役割を演じているかは未だ明らかにされていない。

赤芽球癆の診断が骨髄異形成症候群発症の前になされることがあり、造血幹細胞の質的異常を基盤として発症する赤芽球癆が一部存在することが推定されている(22,23)。明らかな染色体異常を有するものを赤芽球癆と呼ぶべきかどうかは意見が分かれると考えられるが、免疫抑制療法が無効な赤芽球癆症例のなかには造血幹細胞の質的異常が存在する可能性がある。

7. 臨床症状

成人の場合、赤芽球癆と診断された時点で既に重症の貧血であることが多い。自覚症状は貧血に伴う全身倦怠感、動悸、めまいなどである。特発性の場合顔面蒼白などの貧血に伴う症状以外の身体所見は乏しい。続発性の場合基礎疾患に応じた身体所見と症状がみられる。多量の輸血を受けた患者では鉄過剰症による症状を呈する場合がある(1,2)。

8. 診断の手順

末梢血液学的検査で正球性正色素性貧血と網赤血球の減少を認め、骨髄で赤芽球の著減を確認すれば赤芽球癆と診断できる。網赤血球は一般的に1%未満であり、2%を超える場合は他の疾患を考慮すべきである。通常白血球数と血小板数は正常であるが、続発性の場合には基礎疾患によって、特に大顆粒リンパ球白血病においてはリンパ球数異常を呈する場合がある。

前述のように、赤芽球癆には先天性と後天性があり、原因となる基礎疾患を認めない特発性と、様々な基礎疾患に合併する続発性がある(表1)(1)。後天性赤芽球癆の治療はその病型・病因により異なっている。したがって、赤芽球癆という診断名は症候群と同義であることを認識し、その病型と病因を診断することが治療方針を決定する上で重要である。

後天性赤芽球癆の診断において急性と慢性の鑑別は重要である。その理由は、急性には薬剤性やヒトパルボウイルスB19の急性感染症によるself-limitedなタイプの赤芽球癆が含まれ、慢性には維持免疫抑制療法を必要とする特発性赤芽球癆や胸腺腫・リンパ増殖性疾患にともなう続発性赤芽球癆が多く含まれるからである。貧血の発症に先行する感染症の有無と薬剤服用歴の聴取は極めて重要である。もし被疑薬があれば中止ないしは他剤へ変更し、約1か月間の経過観察が必要である(表2)(5,24,25)。薬剤性赤芽球癆の原因としてフェニトイン、アザ

チオプリン、イソニアジド、そしてエリスロポエチンが有名である。最近使用頻度の高くなった薬剤としては抗 HIV 薬のジドブジン、免疫抑制剤の FK506 やミコフェノール酸、抗悪性腫瘍剤のフルダラビンやクラドリビンなどがある(26)。

表 2. PRCA の起因薬剤・原因物質

Allopurinol	Interferon- α
α -Methyldopa	Lamivudine
Aminopyrine	Leuprolide
Anagyrine	Linezolid
Arsphenamine	Maloprim(dapsone and pyrimethamine)
Azathioprine	Mepacrine
Benzene hexachloride	Methazolamide
Calomel	Mycophenolate mofetil
Carbamazepine	D-Penicillamine
Cephalothin	Penicillin
Chenopodium	Pentachlorophenol
Chloramphenicol	Phenobarbital
Chlormadinone	Phenylbutazone
Chlorpropamide	Procainamide
Cladribine	Rifampicin
Clopidogrel (76)	Salicylazosulfapyridine
Cotrimoxazole	Santonin
Diphenylhydantoin	Sodium dipropylacetate
Erythropoietin	Sodium valproate
Estrogens	Sulfasalazine
Fenbufen	Sulfathiazole
Fenoprofen	Sulfobromophthalein sodium
FK506	Sulindac
Fludarabine	Thiamphenicol
Gold	Tolbutamide
Halothane	Zidovudine

(文献 1 を改変)

エリスロポエチン以外の薬剤性や感染症によるものの場合、通常約 3 週間以内に貧血の改善がみられる。エリスロポエチンにより誘発された赤芽球癆の自然寛解は期待し難い(27)。この一か月間の待機期間は一見冗長に思われるが、

患者の受療依存性を決定する極めて重要な時間である。その理由については治療の項で述べる。

この待機期間に、画像検査による胸腺腫の有無、末梢血における大顆粒リンパ球数、リンパ球サブセット解析 (CD4/CD8)、T細胞抗原受容体のクロナリティ、ヒトパルボウイルス B19 の DNA、自己抗体、血清エリスロポエチン濃度、固形腫瘍の有無などについて検索する (図 3)。大顆粒リンパ球性白血病の一般的診断基準では末梢血において 2,000/ μ l 以上の顆粒リンパ球増多が 6 カ月以上持続することが要件であるが、クローン性が証明できれば顆粒リンパ球数は 2,000/ μ l 未満でも良い (17,28)。また必ずしも大きなリンパ球とは限らず、その 5%ではアズール顆粒に乏しいとされるので注意が必要である。CD4/CD8 比 1 未満は大顆粒リンパ球白血病の診断における簡便な指標であるが (29)、T細胞抗原受容体のクロナリティ解析は重要である。ヒトパルボウイルス B19 感染の初感染による赤芽球癆は、通常急性発症で self-limited であるが、免疫不全を合併するような患者、例えば HIV 感染症や臓器移植あるいは化学療法後などにおいて慢性化し、赤芽球癆を引き起こすことがある (30-34)。したがって、慢性型の赤芽球癆においてもヒトパルボウイルス B19 の DNA 検査を行うべきである。

9. 治療法とその選択基準・第一選択となる治療法

1) 急性赤芽球癆の治療

赤芽球癆の診断が得られたら全ての被疑薬を中止する。中止が困難な薬剤は作用機序の異なる他の薬剤への変更を試みる。ヒトパルボウイルス B19 感染症の場合は対症的に経過を観察する。薬剤性や感染性の場合、通常 1～3 週間で改善傾向が認められる (1,11)。

2) 慢性赤芽球癆の治療

(1) 初期治療

貧血が高度で日常生活が障害されている場合には赤血球輸血を考慮する。後天性赤芽球癆の病型別治療参照ガイドを図 4 に示す。赤芽球癆の診断から約 1 か月間の経過観察を行っても貧血が自然軽快しない場合や、基礎疾患の治療によって貧血が改善しない場合には免疫抑制薬の使用を考慮する (24,25)。治癒可能な基礎疾患としてパルボウイルス B19 持続感染症と悪性リンパ腫を挙げることができる。静注用ガンマグロブリンにはヒトパルボウイルス B19 に対する中和抗体が含まれており、臓器移植や HIV 感染症においてみられる慢性ヒトパルボウイルス B19 関連 PRCA に対して有効な治療法である (33,35)。赤芽球癆を同時発症した悪性リンパ腫において、原病に対して化学療法が有効であった場合、貧血の改善も期待される (8)。

(2) 免疫抑制薬による寛解導入療法

後天性慢性赤芽球癆に対する免疫抑制療法は古くから行われている(1,2,36,37)。しかしながら、後天性慢性赤芽球癆は稀な疾患であることから、免疫抑制薬に関する無作為前向き介入試験、前向きコホート研究は行われておらず、それぞれの薬剤の優劣について確固たるエビデンスがあるわけではない。これまでに得られている赤芽球癆に対する免疫抑制療法のエビデンスを表3に示す。

表3. 赤芽球癆に対する免疫抑制療法のエビデンス

報告者 (報告年)	対象	治療法	寛解導入奏効率
Clark (1984)	特発性 27 例 続発性 10 例	副腎皮質ステロイド 殺細胞薬 抗胸腺グロブリンなど	免疫抑制療法全体の効果 66% 殺細胞薬と副腎皮質ステロイドの併用 56%
Lacy (1996)	特発性 25 例 LGL 9 例 胸腺腫 4 例 慢性リンパ性白血病 4 例 非ホジキンリンパ腫 2 例 染色体異常 4 例	副腎皮質ステロイド シクロホスファミド シクロスポリンなど	副腎皮質ステロイド 31% シクロホスファミド 52% シクロスポリン 80%
Sawada (2007)	特発性 62 例	副腎皮質ステロイド シクロスポリン	副腎皮質ステロイド 60% シクロスポリン 74% 免疫抑制療法全体 94%
Go (2001)	LGL 白血病 15 例	副腎皮質ステロイド シクロホスファミド	副腎皮質ステロイド 50% シクロホスファミド 60%
Fujishima (2008)	LGL 白血病 14 例	シクロホスファミド シクロスポリン 副腎皮質ステロイド	シクロホスファミド 75% シクロスポリン 25% 副腎皮質ステロイド 0%
Thompson (2006)	胸腺腫 13 例	胸腺腫摘出術 種々の免疫抑制療法	完全寛解 31% 胸腺腫摘出術による貧血の改善 0%

Hirokawa (2008)	胸腺腫 41 例	副腎皮質ステロイド シクロスポリン	副腎皮質ステロイド 46% シクロスポリン 95%
-----------------	----------	----------------------	------------------------------

寛解導入療法に用いられる免疫抑制薬として、副腎皮質ステロイド、シクロホスファミド、シクロスポリン、抗胸腺グロブリン、脾臓摘出術、血漿交換療法、さらに最近では、抗 CD20 抗体や抗 CD52 抗体などのリンパ球に特異的に反応する抗体薬が報告されている (1, 38-40)。後天性慢性赤芽球癆に対する副腎皮質ステロイドおよびシクロスポリンの奏効率はそれぞれ 30~62%、65~87% である (表 4)。シクロホスファミドの奏効率は単剤で 7~20%、副腎皮質ステロイドとの併用で 46~56% と報告されている (2,36,41-44)。

表 4. 後天性慢性赤芽球癆の治療

薬剤	奏効率 (%)	反応までの時間 (中央値)	維持療法の必要性	無再発生存率	生存期間	報告者
副腎皮質ステロイド	30-62%	2.5 週	必要	33 か月 (特発性)	14 年 (中央値、特発性)	Clark (1984) Sawada (2007)
シクロスポリン	65-87%	12 週	必要	103 か月 (特発性)	予測 10 年生存率 95% (特発性)	Sawada (2007)
シクロホスファミド	7-20% (副腎皮質ステロイドとの併用で 46-56%)	11 週	おそらく必要	53 か月 (LGL 白血病)	予測 10 年生存率 86%	Fujishima (2008)

(文献 24 を改変)

特発性造血障害調査研究班による全国調査の結果、特発性赤芽球癆に対する初回寛解導入療法における奏効率はシクロスポリン 74% (n=31)、副腎皮質ステロイド 60% (n=20)、シクロスポリン+副腎皮質ステロイド 100% (n=4)、シクロスポリン+蛋白同化ステロイド 100% (n=1)、副腎皮質ステロイド+蛋白同化ステロイド 100% (n=2)であった。再寛解導入療法を含めた免疫抑制療法の寛解導入奏効率は 94%であった(4)。胸腺腫合併赤芽球癆においては特発性赤芽球癆と同様にシクロスポリンが最も多く使われており、寛解導入奏効率は 95%であった(6)。大顆粒リンパ球白血病 14

例における免疫抑制剤の初回寛解導入奏効率は、シクロホスファミド 75% (n=8)、シクロスポリン 25% (n=4)、副腎皮質ステロイド 0% (n=2) であった (7)。

(3) 免疫抑制療法の実際

① 副腎皮質ステロイド

副腎皮質ステロイドは後天性慢性赤芽球癆の治療に最初に使われた免疫抑制薬である (2)。プレドニゾロンを経口で 1 mg/kg/日の用量で開始する。40%~67% の患者で 4 週間以内に寛解を得る (1, 4)。それゆえ、12 週を超える投与は推奨されない (1)。反応が得られ、ヘマトクリットが 35%に達したら注意深くプレドニゾロンを減量し、3~4 ヶ月後の中止を目指すと言われているが、ほとんどの症例で維持量投与が必要である (1)。減量中に最小維持量を決定すべきであるとされるがその 80%は再発する。寛解期間中央値は 24 ヶ月である (1)。再発は薬剤中止後のみならず、薬剤減量中にも起こる (1, 4)。それにも関わらず副腎皮質ステロイドが従来、特に欧米において第一選択薬とされてきたのは、シクロスポリンが高薬価であることと、シクロスポリンの寛解維持効果、長期間投与時の有害事象などが不明であったからと推察される。ただし、腎障害などの副作用でシクロスポリンを使用し難い場合は今なお有用な薬剤である。

② シクロスポリン

寛解導入療法において推奨されるシクロスポリンの用量は海外では 12 mg/kg/日が推奨されているが、日本人では毒性を考慮して 5~6mg/kg/日を用いる。軽度の腎機能障害や高齢者の場合は 4~5mg/kg/日の減量投与を考慮する。トラフ値は 150~250ng/ml を目安に調節する (24)。特発性赤芽球癆において輸血が不要となるまでの期間は、2 週間以内 65%、1 ヶ月以内 74%、3 ヶ月以内 78%、6 ヶ月以内 87%である (4)。そのためシクロスポリンは少なくとも 3 ヶ月継続し効果判定を行う。寛解維持のために必要なシクロスポリンの血中トラフ濃度は明らかではない。2 年以上寛解を維持している症例におけるシクロスポリン維持量は初期投与量の約 40%であった (4)。初期投与量の 50%程度まで減量した時期に貧血の再燃をみる人が多いと言われているので、寛解後は 3 カ月ごとに 10%ずつゆっくりと減量し、初期投与量の 50%前後では貧血の再燃に注意が必要で、それ以後はより慎重に減量を行なうべきである。ヘモグロビン正常域における網赤血球低下がシクロスポリン減量の臨界点と思われる【IV】。

③ シクロホスファミド

シクロホスファミドは赤芽球癆の治療に長い間用いられてきた殺細胞性免疫抑制薬である (1)。特に、大顆粒リンパ球白血病に伴う赤芽球癆において、シクロホスファミドの使用経験が報告されている (43)。シクロホスファミドは初期投与量として 50 mg/日から経口投与する (24)。少量のプレドニゾロン (~20

mg/日)との併用が推奨されている。毎週もしくは2週間ごとに増量し、最大150mg/日を維持し、白血球数および血小板数をみながら寛解を得るまで投与を継続するが、骨髄抑制(好中球数 $<1,000/\mu\text{l}$ または血小板数 <10 万/ μl)が現れれば中止する。寛解が得られるまでの期間中央値はおよそ11~12週間である(2)【IV】。反応が得られた場合はまずプレドニゾンから減量中止し、ついでシクロホスファミドの減量中止を行なうとされる(1,2,36)。副作用として二次性白血病や二次発癌のほか、白血球減少や免疫抑制による感染を合併することが多く注意が必要である。コリンエステラーゼ値は白血球減少の予知因子として報告されており、正常値の65%以下となった場合には注意が必要である(45)【III】。3ヶ月以上投与しても効果がない場合、さらに増量する方法もあるが、シクロスポリンが使用可能な今日では非实际的である。

(4) 寛解維持療法

副腎皮質ステロイド、シクロスポリンおよびシクロホスファミドはいずれも後天性慢性赤芽球癆に対する寛解導入療法として有効な薬剤であるが、多くの患者で寛解維持療法が必要であることも明らかにされた(4,6,7)。特発性赤芽球癆においてシクロスポリンは寛解導入療法および寛解維持療法の両者において有効であることが判明したが(図5)、シクロスポリンの中止は再発と強く相関しており、寛解維持療法の継続を余儀なくされている実態が明らかとなった(図6)(4)。また、胸腺腫合併赤芽球癆においても寛解維持のためにシクロスポリンの投与が多くの例においてなされている点は特発性と類似していた(6)。大顆粒リンパ球白血病に合併した赤芽球癆においてシクロホスファミドによる寛解維持療法を受けた後、同剤を中止した5例中2例において赤芽球癆の再燃をみている。またシクロスポリンによる維持療法を受けていた5例中2例において、同剤の減量中に赤芽球癆の再燃をみている。したがって、大顆粒リンパ球白血病に合併した赤芽球癆において寛解維持療法が中止可能であることを積極的に支持するエビデンスは得られなかった(7)。

寛解維持に最適な薬剤はその有効性のみならず、寛解維持に必要な投与量と投与期間、それにとまなう有害事象の面から考慮しなければならない。シクロホスファミドの最大の懸念は、長期投与にとまなう二次がんおよび生殖器毒性である。副腎皮質ステロイドの寛解維持効果は必ずしも良好ではなく、長期投与にとまなう糖尿病、感染、骨折リスクの増大など生活の質に直接影響を与える有害事象がある。シクロスポリンの寛解維持効果は強力で、その長期投与で最も懸念される有害事象は悪性腫瘍の増加であるが、特発性造血障害調査研究班が集積した特発性および胸腺腫合併赤芽球癆のコホート中にシクロスポリンが直接、関連したと思われる悪性腫瘍の発生は明らかでなかった(4,6)。したがって、腎機能の悪化に注意は必要

であるが、寛解維持療法に推奨される薬剤は現時点においてはシクロスポリンであると考えられる【IV】。

3) 続発性 PRCA の治療

(1) 胸腺腫

特発性造血障害調査研究班の全国調査により収集された胸腺腫合併赤芽球癆 41 例中、胸腺摘出術の後に赤芽球癆を発症している症例が 16 例いることが判明した(6)。赤芽球癆に対する胸腺腫摘出術の有効率は1970～1980年代に25～38%と報告されたが(46,47)、最近報告された単一施設における50年間13例の解析結果では、手術の有効性が確認された症例は皆無であった(48)。したがって、赤芽球癆の治療における胸腺腫摘出術の役割は現時点において不明と言わざるを得ない。胸腺腫摘出術の役割は、赤芽球癆に対する治療というよりも、胸腺腫そのものに対する治療であると考えられる【IV】。

胸腺腫に合併した赤芽球癆はシクロスポリンに対して良好な反応性を示し、その95%が2週間以内に輸血不要となったとの報告がある(7)。シクロスポリンが有効であった特発性赤芽球癆において、輸血が不要となるまでの期間は、2週間以内65%、1ヶ月以内74%、3ヶ月以内78%、6ヶ月以内87%であったことから、胸腺腫に合併した赤芽球癆の病態は特発性と異なっている可能性が示唆される。

(2) 大顆粒リンパ球白血病

大顆粒リンパ球白血病に対する標準的治療は確立されていないが、赤芽球癆を合併した大顆粒リンパ球性白血病に対するシクロホスファミド、シクロスポリン、副腎皮質ステロイドなどによる治療経験が報告されている。Goらが報告した15例の大顆粒リンパ球白血病に合併した赤芽球癆の解析によると、全例が何らかの免疫抑制療法に反応し、副腎皮質ステロイド併用シクロホスファミドに対する反応性は50～60%で、シクロスポリンも同等の効果を有する(37)。

特発性造血障害調査研究班で集積した14例の大顆粒リンパ球白血病合併赤芽球癆の解析では、シクロホスファミドが投与された8例中6例に反応が得られ、シクロスポリン不応の3例に対してもシクロホスファミドが全例において有効であった(7)。一方シクロホスファミドあるいは副腎皮質ステロイドが無効であった症例に対してシクロスポリンが有効の場合もあり、シクロホスファミド、シクロスポリン、副腎皮質ステロイドのいずれを第一選択薬とするかは定まっていない。重度の好中球減少を伴う場合にはシクロスポリンを優先的に選択することも妥当であると考えられる。

(3) 悪性リンパ腫

赤芽球癆を合併する悪性リンパ腫の病理組織型に一定の傾向はなく、ホジキンリンパ腫、B細胞性非ホジキンリンパ腫、T細胞性リンパ腫のいずれにおいても報告がある(49-51)。悪性リンパ腫と赤芽球癆発症の時間関係からみると2つの型、すなわち同時発症例とリンパ腫が先行して赤芽球癆が続発する症例とに分けられることが明らかとなった(8)。赤芽球癆を同時発症した悪性リンパ腫において、原病に対して化学療法が有効であった場合、貧血の改善も期待されることが国内外からの症例報告を始め、特発性造血障害調査研究班の調査によって明らかにされている(8)。また、他の病型と異なり、赤芽球癆に対する寛解維持療法は不要のことが多い(8)。悪性リンパ腫と赤芽球癆の同時発症例の中にはクームス試験陽性の症例も含まれていることから、自己抗体依存性のメカニズムによって発症する例が存在することを示唆している(52)。一方、リンパ腫が先行し、化学療法後に赤芽球癆を発症する症例の中にはヒトパルボウイルス B19 感染によるものがあり、 γ グロブリンの投与によって軽快することが報告されている(53-55)。リンパ球に作用する抗体薬を用いた化学療法の普及にともなってこのタイプの赤芽球癆が増加する可能性がある。したがって、化学療法後に発症した赤芽球癆においてヒトパルボウイルス B19 の DNA 検査は必須である。

(4) 自己免疫疾患

リウマチ性疾患に続発する赤芽球癆は副腎皮質ステロイドの維持量投与中に発症する場合がある。原疾患の病態に応じてステロイドパルス療法を選択する場合もあるが、無効の場合にはシクロスポリンを用いるべきである【IV】。

(5) 抗エリスロポエチン (EPO) 抗体による赤芽球癆

内因性の EPO に対する自己抗体の産生によって赤芽球癆が発生することは極めて稀である。1998 年～2004 年にかけて腎不全患者に対するヒト遺伝子組み換え EPO 製剤の投与により、ヨーロッパを中心に抗 EPO 抗体の出現による赤芽球癆が多発した。これまで 200 例以上の発症が確認されており、原因は EPO の抗原性そのものよりも特定のシリンジ製剤 (Eprex®) の欠陥とその投与ルート(皮下注)にあることがほぼ明らかになっており、それらの改善により抗 EPO 抗体による赤芽球癆の発生は極めて稀となっている。ただし、Eprex®以外の製剤における赤芽球癆の発症も報告されており、その頻度は、年間 1 万人あたり皮下投与で 0.02-0.16 人、静脈内投与では 0.02 人である(56)。抗 EPO 抗体の産生によって腎不全患者に赤芽球癆が発症した場合、初期治療は全ての EPO 製剤の使用中止である。自然寛解は極めて稀であることからシクロスポリンなどを用いた免疫抑制療法が必要である(57)。また、腎不全患者では、抗 EPO 抗

体が消失しても内因性の EPO 産生が低下しているため貧血の改善は望めない。腎移植は極めて有効な治療手段であることが報告されている (57)。抗 EPO 抗体が検出されなくなった場合に、何らかの臨床的理由あるいは患者が強く希望する場合に、EPO 製剤の再投与を検討しても良いのではないかとの提案がヨーロッパの研究グループからなされている (58)。一方、合成 EPO 受容体リガンドである Hematide®は EPO とペプチド相同性を持たず、抗 EPO 抗体によって中和されないため、抗 EPO 抗体の産生による腎不全患者の赤芽球癆の治療薬として有望な薬剤であり、臨床への導入が期待されていたが (58)、重篤な過敏反応が認められたため、市場から撤退した (<http://www.fda.gov/Safety/MedWatch/SafetyInformation/SafetyAlertsforHumanMedicinalProducts/ucm340895.htm>)。

(6) ABO major 不適合同種造血幹細胞移植後赤芽球癆

ABO major 不適合ドナーから同種造血幹細胞移植を受けた患者において、レシピエントに残存する不適合血球凝集素により赤血球造血の回復遅延がみられ、時に赤芽球癆を発症することが知られている(59)。血漿交換、免疫吸着、免疫抑制薬の急速減量、ドナーリンパ球輸注、副腎皮質ステロイド、エリスロポエチン、リツキシマブなどの有効例が症例報告として散見されるが(60-68)、標準的治療は確立されていなかったため、特発性造血障害調査研究班と日本造血細胞移植学会との共同で 2009 年度から調査研究が行われた。その結果、46 例の赤芽球癆合併例が集積された。後方視的コホート研究であり、解析対象症例数が多くないためその解釈には注意を要するが、少なくとも赤芽球癆に対する治療介入が赤血球系造血の回復に貢献することを支持するエビデンスは得られなかった(69)。したがって、現時点における移植後赤芽球癆に対する標準的マネジメントは輸血を中心とする保存的治療であると考えられる。

(7) 妊娠合併赤芽球癆

妊娠に伴って稀に赤芽球癆が発生する。好発する妊娠週数は特にない。多くは分娩後 3 か月以内に自然寛解するが、次回の妊娠時に再発しやすいことが知られている (70)。発生機序は良くわかっていない。

10. 難治例・再発例への対応

シクロスポリンが無効の場合、投与量と投与期間が適正であったかどうかを検証し、さらに続発性の可能性、特に大顆粒リンパ球白血病の除外やヒトパルボウイルス B19 の持続感染の有無を確認する。また、再発例に対してはシクロスポリンや副腎皮質ステロイドの減量・中止の速度が適正であったか否かを確

認する。再発例の多くはシクロスポリンに反応するので、この場合もシクロスポリンが第一選択となる(4)。腎障害などの副作用でシクロスポリンが使用できない場合は、副腎皮質ホルモンやシクロホスファミドで寛解導入を試みる。寛解が得られた後の維持療法に難渋するが、腎障害を起こさない程度のシクロスポリンで寛解維持が可能かもしれない【IV】。

上記の薬剤を用いても難治の症例に対して、抗リンパ球グロブリンの有効性が報告されている(71)。また、研究的治療に属するが抗CD20抗体(rituximab)や抗CD52抗体(alemtuzumab, Campath-1H)の有効性が報告されている

(38-40,72)。入院治療が必要で高価であること、また、大多数の症例で寛解後の維持療法が必要であることを念頭におくべきである。

1 1. 治療管理に係わる事項について

赤血球輸血依存例では輸血後鉄過剰症による肝障害、糖尿病、性腺機能低下、内分泌障害、皮膚色素沈着、心不全、関節症状、易感染性が出現するので、輸血後鉄過剰症に対する治療として鉄キレート療法を行う。副腎皮質ステロイド、シクロスポリンおよびシクロホスファミド使用時は易感染性を示すので、感染症の予防と治療が重要である。Pneumocystis 肺炎予防のためにtrimethoprim-sulfamethoxazole (ST 合剤)を1日1錠を連日、あるいは1週間に3回内服が推奨される(73)。

1 2. 予後

特発性赤芽球癆の予測10年生存率は95%であった(4)。62例中6例が死亡しており、死因は感染症3例、膜性腎症による腎不全1例、B型肝炎ウイルスによる肝硬変症1例、胃がん1例であった。胸腺腫合併赤芽球癆の予測生存期間中央値は約12年であった(6)。41例中7例が死亡しており、死因は感染症4例、悪性胸腺腫1例、不明2例であった。大顆粒リンパ球白血病に伴う赤芽球癆の予測10年生存率は86%であった(7)。14例中1例が死亡、死因は感染症であった。以上より、後天性慢性赤芽球癆の長期予後を改善するためには、感染症に対する予防と治療が重要と考えられる。

1 3. 今後に残された問題点と将来展望

後天性慢性赤芽球癆の原因の約70%を占める特発性、胸腺腫、大顆粒リンパ球白血病による赤芽球癆の全国調査により、いずれの病態においても免疫抑制療法は寛解導入および寛解維持において有効であることが判明したが、同時に維持療法を中止することの困難さも明らかにされた。免疫抑制薬の減量・中止

にともなって再発することが少なくないので、治療を継続することが大切であることを患者に説明する必要がある。

後天性慢性赤芽球癆に対する治療薬の選択にあたっては、長期投与にともなう有害事象と再発抑制効果の両者の観点から第一選択薬を考慮する必要がある。それぞれの免疫抑制剤に特有の副作用と長期投与にともなう感染症、二次がん発症のリスクについてあらかじめ患者に説明しておくべきである。シクロスポリンは高価ではあるが、高い寛解導入奏効率と再発抑制効果があること、アルキル化剤のような明らかな二次がん誘発作用や生殖器毒性がないことから、少なくとも特発性および胸腺腫合併赤芽球癆において推奨される第一選択薬は現時点においてシクロスポリンであると考えられる。

寛解維持療法を不要とする新規治療法の開発は治療の毒性を考慮に入れて考える必要があろう。抗体薬を含む新規治療もまたシクロスポリンなどによる維持療法が必要な例が多く、現時点においては難治例に限られるべきと考える。輸血依存症例においては経口鉄キレート剤による除鉄療法の効果が期待される(74,75)。

1 4. 問題点の解決のために現実に進められている研究や必要な取り組み

(1) 後天性慢性赤芽球癆における前向きコホート研究

後天性慢性赤芽球癆の各病型の病態解明、特に特発性赤芽球癆と胸腺腫あるいは大顆粒リンパ球白血病にともなう赤芽球癆との病態の差異を明らかにすることは、寛解例における免疫抑制剤の中止の可否を判断するための臨床指標を同定し、寛解維持療法の終了を可能にするような新規治療法を開発するために重要である。後天性慢性赤芽球癆は希少疾病であるため、全国的な枠組みのなかで前例前向きに登録するコホート研究が必要と考えられる。現在その準備が進められている。

参考文献

1. Dessypris EN, Lipton JM. Red cell aplasia. In: Greer JP, et al (eds). *Wintrobe's Clinical Hematology*, 11th edition, Lippincott Williams & Wilkins, Philadelphia and London: 1421-1427, 2004
2. Dessypris EN. *Pure red cell aplasia*. Baltimore and London, Johns Hopkins University Press, 1988
3. 清水弘之: 臨床疫学分科会会長総括. 厚生省特定疾患特発性造血障害調査研究班. 平成5年度研究業績報告書. p. 49-50, 1994
4. Sawada K, Hirokawa M, Fujishima N, Teramura M, Bessho M, Dan K, Tsurumi H, Nakao S, Urabe A, Omine M, Ozawa K; PRCA Collaborative Study Group. Long-term relapse-free survival and overall survival of patients with acquired primary idiopathic PRCA receiving cyclosporine A. A nationwide cohort study in Japan for the PRCA Collaborative Study Group. *Haematologica* 92: 1021-1028, 2007.
5. 澤田賢一, 浦部晶夫, 中尾眞二、ほか. 赤芽球診療の参照ガイド (厚生労働科学研究費補助金、難治性疾患克服事業、特発性造血障害に関する調査研究班、主任研究者 小峰光博)、*臨床血液* 47: 316-330, 2006
6. Hirokawa M, Sawada K, Fujishima N, Nakao S, Urabe A, Dan K, Fujisawa S, Yonemura Y, Kawano F, Omine M, Ozawa K; PRCA Collaborative Study Group. Long-term response and outcome following immunosuppressive therapy in thymoma-associated pure red cell aplasia: A Nationwide Cohort Study in Japan for the PRCA Collaborative Study Group. *Haematologica* 93: 27-33, 2008
7. Fujishima M, Sawada K, Hirokawa M, Oshimi K, Sugimoto K, Matsuda A, Teramura M, Karasawa M, Arai A, Yonemura Y, Nakao S, Urabe A, Omine M, Ozawa K; PRCA Collaborative Study Group. Long-term responses and outcomes following immunosuppressive therapy in large granular lymphocyte leukemia-associated pure red cell aplasia: a nationwide cohort study in Japan for the PRCA Collaborative Study Group. *Haematologica* 93: 1555-1559, 2008
8. Hirokawa M, Sawada K, Fujishima N, Kawano F, Kimura A, Watanabe T, Arai A, Matsui T, Nakao S, Urabe A, Omine M, Ozawa K. Acquired pure red cell aplasia associated with malignant lymphomas: a nationwide cohort study in Japan for the PRCA Collaborative Study Group. *Am J Hematol* 84: 144-148, 2009
9. Draptchinskaia N, Gustavsson P, Andersson B, Pettersson M, Willig TN, Dianzani UB, Ball S, Tchernia G, Klar J, Matsson H, Tentler D, Mohandas N, Carlsson B, Dahl N. The gene encoding ribosomal protein S19 is mutated in Diamond-Blackfan

- anaemia. *Nat Genet* 21: 169–175, 1999
10. Willig TN, Draptchinskaia N, Dianzani I, Ball S, Niemeyer C, Ramenghi U, Orfali K, Gustavsson P, Garelli E, Brusco A, Tiemann C, Pérignon JL, Bouchier C, Cicchiello L, Dahl N, Mohandas N, Tchernia G. Mutations in ribosomal protein S19 gene and diamond blackfan anemia: wide variations in phenotypic expression. *Blood* 94: 4294–4306, 1999
 11. Fisch P, Handgretinger R, Schaefer HE. Pure red cell aplasia. *Brit J Haematol* 111: 1010-1022, 2000
 12. Brown KE, Anderson SM, Young NS. Erythrocyte P antigen: cellular receptor for B19 parvovirus. *Science* 262: 114-117, 1993
 13. Gmur JP, Burger J, Schaffner A, Neftel K, Oelz O, Frey D, Metaxas M. Pure red cell aplasia of long duration complicating major ABO-incompatible bone marrow transplantation. *Blood* 75: 290-295, 1990
 14. Casadevall N, Nataf J, Viron B, Kolta A, Kiladjian JJ, Martin-Dupont P, Michaud P, Papo T, Ugo V, Teyssandier I, Varet B, Mayeux P. Pure red-cell aplasia and antierythropoietin antibodies in patients treated with recombinant erythropoietin. *N Engl J Med* 14: 469-475, 2002
 15. Bennett CL, Cournoyer D, Carson KR, Rossert J, Luminari S, Evens AM, Locatelli F, Belknap SM, McKoy JM, Lyons EA, Kim B, Sharma R, Costello S, Toffelmire EB, Wells GA, Messner HA, Yarnold PR, Trifilio SM, Raisch DW, Kuzel TM, Nissenson A, Lim LC, Tallman MS, Casadevall N. Long-term outcome of individuals with pure red cell aplasia and antierythropoietin antibodies in patients treated with recombinant epoetin: a follow-up report from the Research on Adverse Drug Events and Reports (RADAR) Project. *Blood* 106: 3343-3347, 2005 .
 16. Handgretinger R, Geiselhart A, Moris A, Grau R, Teuffel O, Bethge W, Kanz L, Fisch P. Pure red-cell aplasia associated with clonal expansion of granular lymphocytes expressing killer-cell inhibitory receptors. *N Engl J Med* 340: 278-284, 1999
 17. Oshimi K, Yamada O, Kaneko T, Nishinarita S, Iizuka Y, Urabe A, Inamori T, Asano S, Takahashi S, Hattori M, et al. Laboratory findings and clinical courses of 33 patients with granular lymphocyte-proliferative disorders. *Leukemia*; 7:782-788, 1993
 18. Chan WC, Foucar K, Morice WG, Catovsky D. T-cell large granular lymphocytic leukaemia. In: Swerdlow SH et al (eds). *WHO Classification of Tumours of Haematopoietic and Lymphoid Tissues*, 4th edition, IARC, Lyon: 272-273, 2008
 19. Masuda M, Saitoh H, Mizoguchi H. Clonality of acquired primary pure red cell

- aplasia. *Am J Hematol* 62: 193-195, 1999
20. Masuda M, Arai Y, Okamura T, Mizoguchi H. Pure red cell aplasia with thymoma: Evidence of T-cell clonal disorder. *Am J Hematol* 54: 324-328, 1997
 21. Fujishima N, Hirokawa M, Fujishima M, Wada C, Toyoshima I, Watanabe S, Sawada K. Oligoclonal T cell expansion in blood but not in the thymus from a patient with thymoma-associated pure red cell aplasia. *Haematologica* 2006; 91:ECR47.
 22. García-Suárez J, Pascual T, Muñoz MA, Herrero B, Pardo A. Myelodysplastic syndrome with erythroid hypoplasia/aplasia: a case report and review of the literature. *Am J Hematol*. 1998; 58: 319-325.
 23. Yamauchi T, Shirasaki H, Kuwata A, Yamashita T, Imamura S, Tsutani H, Ueda T. Pure red cell aplasia developing into myeloproliferation with myelodysplasia and subsequent leukemia after cyclosporine A therapy. *Int J Hematol* 75: 514-518, 2002.
 24. Sawada K, Fujishima N, Hirokawa M. Acquired pure red cell aplasia: updated review of treatment. *Brit J Haematol* 142: 505-514, 2008
 25. Sawada K, Hirokawa M, Fujishima N. Diagnosis and management of acquired pure red cell aplasia. *Hematol Oncol Clin North Am* 23: 249-259, 2009.
 26. Engelen W, Verpooten GA, Van der Planken M, Helbert MF, Bosmans JL, De Broe ME. Four cases of red blood cell aplasia in association with the use of mycophenolate mofetil in renal transplant patients. *Clin Nephrol* 60; 119-124, 2003
 27. Verhelst D, Rossert J, Casadevall N, Krüger A, Eckardt KU, Macdougall IC. Treatment of erythropoietin-induced pure red cell aplasia: a retrospective study. *Lancet* 363: 1768-1771, 2004
 28. Kwong YL, Wong KF. Association of pure red cell aplasia with T large granular lymphocyte leukemia. *J Clin Pathol* 51: 672-675, 1998
 29. Masuda M, Teramura M, Matsuda A, Bessho M, Shimamoto T, Ohyashiki K, Omine M, Motoji T, Mizoguchi H. Clonal T cells of pure red-cell aplasia. *Am J Hematol* 79: 332-333, 2005
 30. Ramratnam B, Gollerkeri A, Schiffman FJ, Rintels P, Flanigan TP. Management of persistent B 19 parvovirus infection in AIDS. *Br J Haematol* 91: 90-92, 1995
 31. Frickhofen N, Abkowitz JL, Safford M, Berry JM, Antunez-de-Mayolo J, Astrow A, Cohen R, Halperin I, King L, Mintzer D, et al. Persistent B19 parvovirus infection in patients infected with human immunodeficiency virus type 1 (HIV-1): a treatable cause of anemia in AIDS. *Ann Intern Med* 113: 926-933, 1990

32. Wong TY, Chan PK, Leung CB, Szeto CC, Tam JS, Li PK. Parvovirus B19 infection causing red cell aplasia in renal transplantation on tacrolimus. *Am J Kidney Dis* 34: 1132-1136, 1999
33. Moudgil A, Shidban H, Nast CC, Bagga A, Aswad S, Graham SL, Mendez R, Jordan SC. Parvovirus B19 infection-related complications in renal transplant recipients: treatment with intravenous immunoglobulin. *Transplantation* 64: 1847-1850, 1997
34. Song KW, Mollee P, Patterson B, Brien W, Crump M. Pure red cell aplasia due to parvovirus following treatment with CHOP and rituximab for B-cell lymphoma. *Br J Haematol* 119: 125-127, 2002
35. Koduri PR, Kumapley R, Valladares J, Teter C. Chronic pure red cell aplasia caused by parvovirus B19 in AIDS: Use of intravenous immunoglobulin-A report of eight patients. *Am J Hematol* 61: 16-20, 1999
36. Clark AD, Dessypris EN, Krantz SB. Studies on pure red cell aplasia. XI. Results of immunosuppressive treatment of 37 patients. *Blood* 63: 277-286, 1984
37. Go RS, Li CY, Tefferi A, Phylly RL. Acquired pure red cell aplasia associated with lymphoproliferative disease of granular T lymphocytes. *Blood* 98: 483-485, 2001
38. Zecca M, Stefano P, Nobili B, Locatelli F. Anti-CD20 monoclonal antibody for the treatment of severe, immune-mediated, pure red cell aplasia and hemolytic anemia. *Blood* 97: 3995-3997, 2001
39. Willis F, Marsh JC, Bevan DH, Killick SB, Lucas G, Griffiths R, Ouwehand W, Hale G, Waldmann H, Gordon-Smith EC. The effect of treatment with Campath-1H in patients with autoimmune cytopenias. *Br J Haematol* 114: 891-898, 2001
40. Ru X, Liebman HA. Successful treatment of refractory pure red cell aplasia associated with lymphoproliferative disorders with the anti-CD52 monoclonal antibody alemtuzumab (Campath-1H). *Br J Haematol* 123: 278-281, 2003
41. Raghavachar A. Pure red cell aplasia: Review of treatment and proposal for a treatment strategy. *Blut* 61: 47-51, 1990
42. Marmont AM. Therapy of pure red cell aplasia. *Semin Hematol* 28: 285-297, 1991
43. Lacy MQ, Kurtin PJ, Tefferi A. Pure red cell aplasia: association with large granular lymphocyte leukemia and the prognostic value of cytogenetic abnormalities. *Blood* 87: 3000-3006, 1996
44. Mamiya S, Itoh T, Miura AB. Acquired pure red cell aplasia in Japan. *Eur J Haematol* 59: 199-205, 1997

45. Imai H, Kodama T, Yasuda T, Nakamoto Y, Miura AB. Inverse relationship between serum cholinesterase activity and the administration of cyclophosphamide: an index of cyclophosphamide therapy. *Nephrol Dial Transplant* 9: 1240-1249, 1994
46. Zeok J, Todd EP, Dillon M, DeSimone P, Utley JR. The role of thymectomy in red cell aplasia. *Ann Thorac Surg* 28: 257-260, 1979
47. Masaoka A, Hashimoto T, Shibata K, Yamakawa Y, Nakamae K, Iizuka M. Thymomas associated with pure red cell aplasia. Histologic and follow-up studies. *Cancer* 64: 1872-1878, 1989
48. Thompson CA, Steensma DP. Pure red cell aplasia associated with thymoma: clinical insights from a 50-year single-institution experience. *Brit J Haematol* 135: 405-407, 2006
49. Morgan E, Pang KM, Goldwasser E. Hodgkin disease and red cell aplasia. *Am J Hematol* 5: 71-75, 1978
50. Narra K, Borghaei H, Al-Saleem T, Hoglund M, Smith MR. Pure red cell aplasia in B-cell lymphoproliferative disorder treated with rituximab: report of two cases and review of the literature. *Leuk Res* 30: 109-114, 2006
51. Tsujimura H, Sakai C, Takagi T. Pure red cell aplasia complicated by angioimmunoblastic T-cell lymphoma: humoral factor plays a main role in the inhibition of erythropoiesis from CD34(+) progenitor cells. *Am J Hematol* 62: 259-260, 1999
52. Katayama H, Takeuchi M, Yoshino T, Munemasa M, Tada A, Soda R, Takahashi K. Epstein-Barr virus associated diffuse large B-cell lymphoma complicated by autoimmune hemolytic anemia and pure red cell aplasia. *Leuk Lymphoma* 42: 539-542, 2001
53. Sharma VR, Fleming DR, Slone SP. Pure red cell aplasia due to parvovirus B19 in a patient treated with rituximab. *Blood* 2000; 96: 1184-1186. Song KW, Mollee P, Patterson B, Brien W, Crump M. Pure red cell aplasia due to parvovirus following treatment with CHOP and rituximab for B-cell lymphoma. *Br J Haematol* 119: 125-127, 2002
54. Herbert KE, Prince HM, Westerman DA. Pure red-cell aplasia due to parvovirus B19 infection in a patient treated with alemtuzumab. *Blood* 101: 1654, 2003
55. Isobe Y, Sugimoto K, Shiraki Y, Nishitani M, Koike K, Oshimi K. Successful high-titer immunoglobulin therapy for persistent parvovirus B19 infection in a lymphoma patient treated with rituximab-combined chemotherapy. *Am J Hematol* 77: 370-373, 2004
56. Cournoyer D, Toffelmire EB, Wells GA, Barber DL, Barrett BJ, Delage R, Forrest

- DL, Gagnon RF, Harvey EA, Laneuville P, Patterson BJ, Poon MC, Posen GA, Messner HA; Canadian PRCA Focus Group. Anti-erythropoietin antibody-mediated pure red cell aplasia after treatment with recombinant erythropoietin products: recommendations for minimization of risk. *J Am Soc Nephrol* 15: 2728-2734, 2004
57. Bennett CL, Cournoyer D, Carson KR, Rossert J, Luminari S, Evens AM, Locatelli F, Belknap SM, McKoy JM, Lyons EA, Kim B, Sharma R, Costello S, Toffelmire EB, Wells GA, Messner HA, Yarnold PR, Trifilio SM, Raisch DW, Kuzel TM, Nissenson A, Lim LC, Tallman MS, Casadevall N. Long-term outcome of individuals with pure red cell aplasia and antierythropoietin antibodies in patients treated with recombinant epoetin: a follow-up report from the Research on Adverse Drug Events and Reports (RADAR) Project. *Blood* 106: 3343-3347, 2005
58. Rossert J, Macdougall I, Casadevall N. Antibody-mediated pure red cell aplasia (PRCA) treatment and re-treatment: multiple options. *Nephrol Dial transplant* 2005;20 Suppl 4:iv23-26.
59. Macdougall IC, Rossert J, Casadevall N, Stead RB, Duliege AM, Froissart M, Eckardt KU. A peptide-based erythropoietin-receptor agonist for pure red-cell aplasia. *N Engl J Med* 361:1848-1855, 2009
60. Gmur JP, Burger J, Schaffner A, Neftel K, Oelz O, Frey D, Metaxas M. Pure red cell aplasia of long duration complicating major ABO-incompatible bone marrow transplantation. *Blood* 75: 290-295, 1990
61. Yamaguchi M, Sakai K, Murata R, Ueda M. Treatment of pure red cell aplasia after major ABO-incompatible peripheral blood stem cell transplantation by induction of chronic graft-versus-host disease. *Bone Marrow Transplant* 30:539-541, 2002
62. Ohashi K, Akiyama H, Takamoto S, Tanikawa S, Sakamaki H, Onozawa Y. Treatment of pure red cell aplasia after major ABO-incompatible bone marrow transplantation resistant to erythropoietin. Bone Marrow Transplantation Team. *Bone Marrow Transplant* 13:335-336, 1994
63. Yang MH, Hsu HC. Pure red cell aplasia after ABO-incompatible allogeneic stem cell transplantation in severe aplastic anemia with response to steroids: a case report and literature review. *Ann Hematol* 80:299-301, 2001
64. Verhopen F, Stalder M, Helg C, Chalandon Y. Resistant pure red cell aplasia after allogeneic stem cell transplantation with major ABO mismatch treated by escalating dose donor leukocyte infusion. *Eur J Haematol* 73:441-446, 2004
65. Maschan AA, Skorobogatova EV, Balashov DN, Pashanov ED, Trakhtman PE, Schipitzina IP, Skvortsova YV, Rumiantzev AG. Successful treatment of pure red

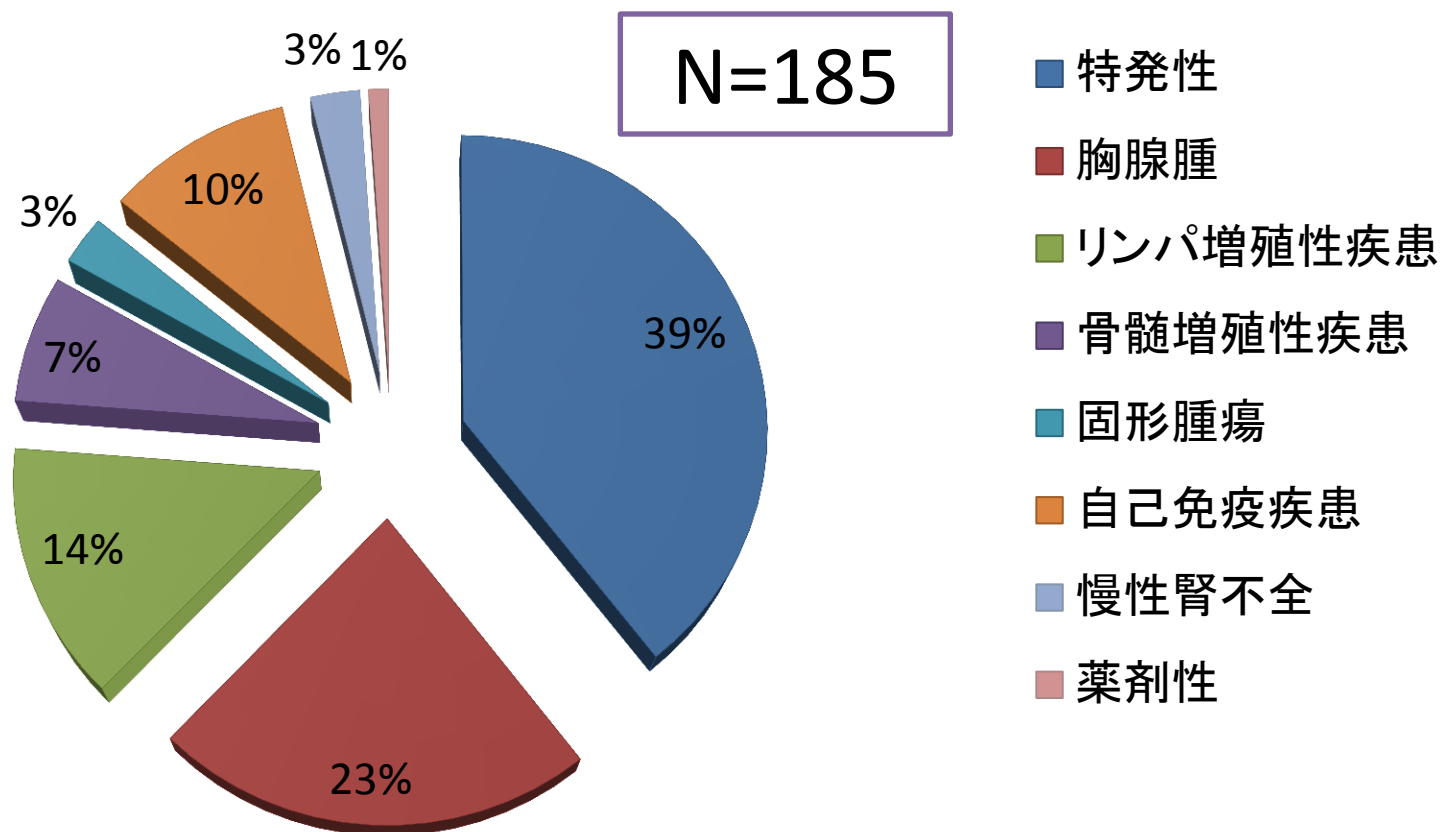
- cell aplasia with a single dose of rituximab in a child after major ABO incompatible peripheral blood allogeneic stem cell transplantation for acquired aplastic anemia. *Bone Marrow Transplant* 30:405-407, 2002
66. Heyll A, Aul C, Runde V, Arning M, Schneider W, Wernet P. Treatment of pure red cell aplasia after major ABO-incompatible bone marrow transplantation with recombinant erythropoietin. *Blood* 77:906, 1991
67. Santamaria A, Sureda A, Martino R, Domingo-Albos A, Muniz-Diaz E, Brunet S. Successful treatment of pure red cell aplasia after major ABO-incompatible T cell-depleted bone marrow transplantation with erythropoietin. *Bone Marrow Transplant* 20:1105-1107, 1997
68. Rabitsch W, Knobl P, Prinz E, Keil F, Greinix H, Kalhs P, Worel N, Jansen M, Hörl WH, Derfler K. Prolonged red cell aplasia after major ABO-incompatible allogeneic hematopoietic stem cell transplantation: removal of persisting isohemagglutinins with Ig-Therasorb immunoadsorption. *Bone Marrow Transplant* 2003;32:1015-1019.
69. Hirokawa M, Fukuda T, Ohashi K, Hidaka M, Ichinohe T, Iwato K, Kanamori H, Murata M, Sakura T, Imamura M, Adachi S, Suzuki R, Morishima Y, Sakamaki H: PRCA Collaborative Study Group. Efficacy and long-term outcome of treatment for pure red cell aplasia after allogeneic stem cell transplantation from major ABO-incompatible donors. *Biol Blood Marrow Transplant* 2013;19:1026-1032.
70. Choudry MA, Moffett BK, Laber DA. Pure red-cell aplasia secondary to pregnancy, characterization of a syndrome. *Ann Hematol* 2007;86:233-237.
71. Abkowitz JL, Powell JS, Nakamura JM, Kadin ME, Adamson JW. Pure red cell aplasia: response to therapy with anti-thymocyte globulin. *Am J Hematol* 23: 363–371, 1986
72. Ghazal H. Successful treatment of pure red cell aplasia with rituximab in patients with chronic lymphocytic leukemia. *Blood* 99: 1092-1094, 2002
73. Thomas CF, Limper AH. Pneumocystic pneumonia. *N Engl J Med* 350: 2487-2498, 2004
74. Vichinsky E, Onyekwere O, Porter J, Swerdlow P, Eckman J, Lane P, Files B, Hassell K, Kelly P, Wilson F, Bernaudin F, Forni GL, Okpala I, Ressayre-Djaffer C, Alberti D, Holland J, Marks P, Fung E, Fischer R, Mueller BU, Coates T; Deferasirox in Sickle Cell Investigators. Deferasirox in Sickle Cell Investigators. A randomised comparison of deferasirox versus deferoxamine for the treatment of transfusional iron overload in sickle cell disease. *Br J Haematol* 136: 501-508,

2007

75. Suzuki T, Tomonaga M, Miyazaki Y, Nakao S, Ohyashiki K, Matsumura I, Kohgo Y, Niitsu Y, Kojima S, Ozawa K. Japanese epidemiological survey with consensus statement on Japanese guidelines for treatment of iron overload in bone marrow failure syndromes. *Int J Hematol* 88: 30-35, 2008
76. Li G, Li ZQ, Yang QY, Yang JD. Acquired pure red cell aplasia due to treatment with clopidogrel: first case report. *J Thromb Thrombolysis* 2014;38:215-217.

図1. 日本における後天性慢性赤芽球癆の病因

特発性造血障害調査研究班(小峰班・小澤班)による全国調査



文献4を改変

図2. 赤血球系前駆細胞を標的とする赤芽球癆のメカニズム

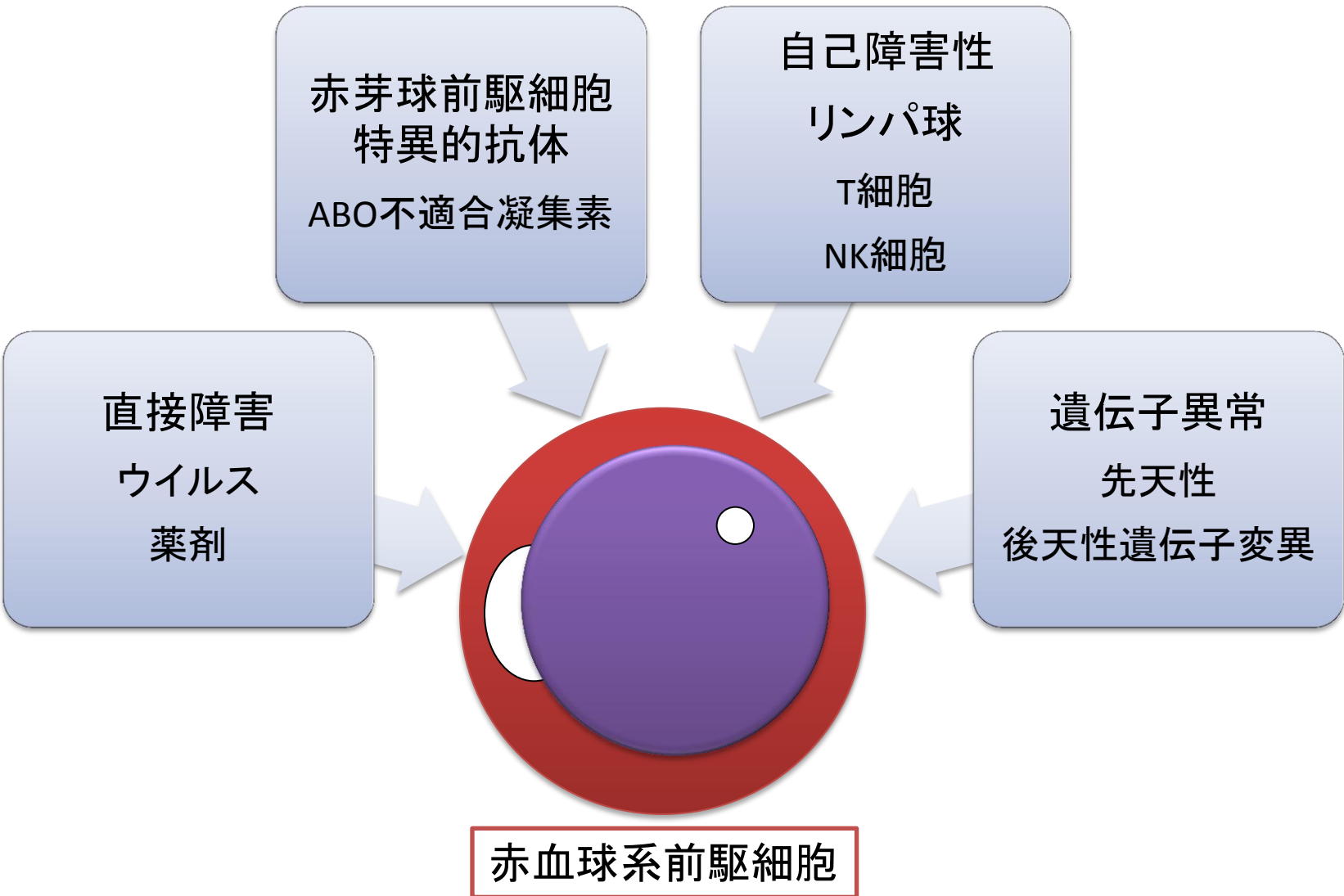


図3. 後天性赤芽球癆の診断フローチャート

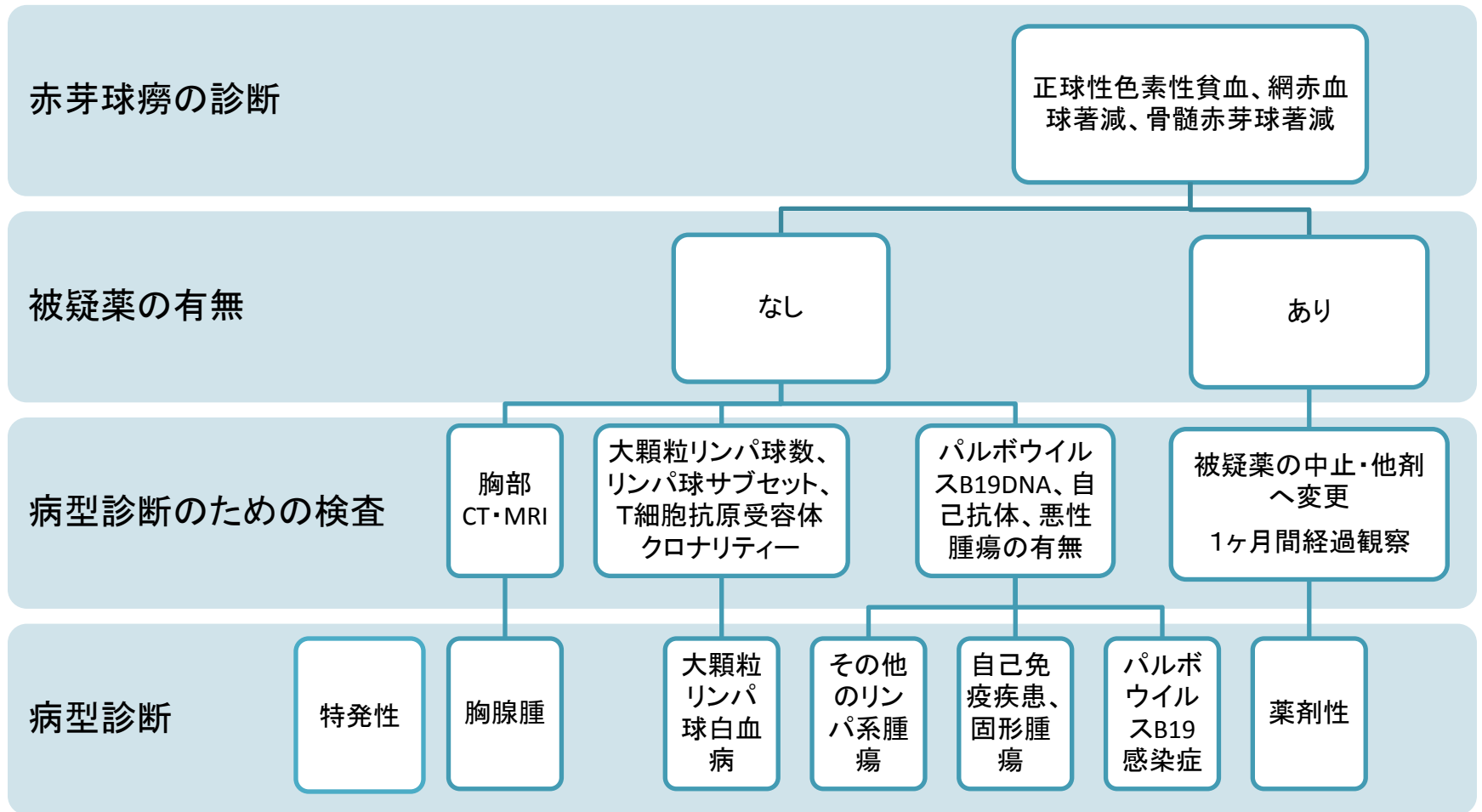
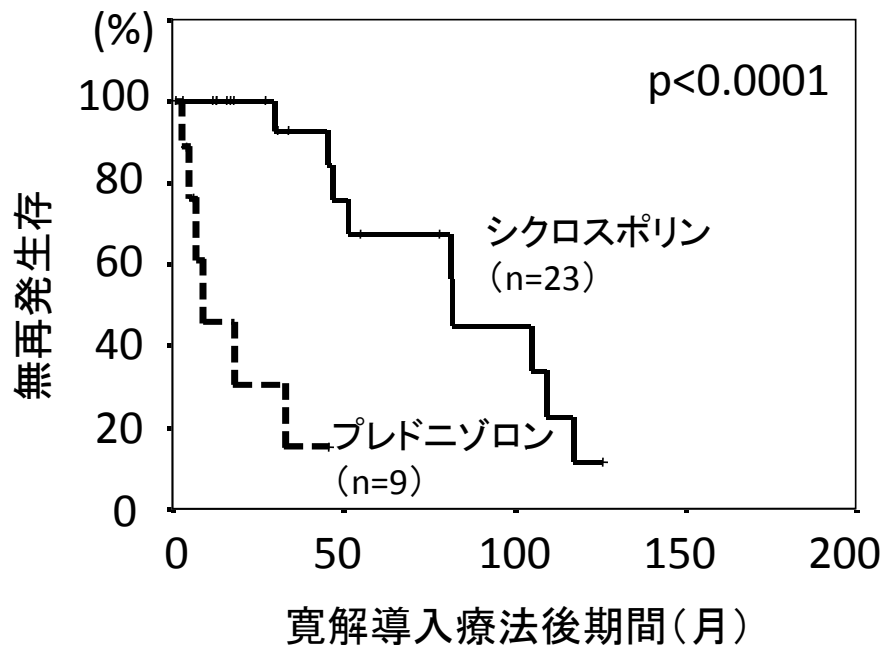


図4. 後天性赤芽球癆の治療参照ガイド

特発性	<ul style="list-style-type: none">• シクロスポリン
胸腺腫	<ul style="list-style-type: none">• 胸腺腫摘出術• シクロスポリン
大顆粒リンパ球白血病	<ul style="list-style-type: none">• シクロホスファミド±副腎皮質ステロイド• シクロスポリン
その他のリンパ系腫瘍(同時発症)	<ul style="list-style-type: none">• 化学療法
自己免疫疾患・固形腫瘍	<ul style="list-style-type: none">• 基礎疾患に対する治療
パルボウイルスB19感染症	<ul style="list-style-type: none">• 免疫不全の改善• γグロブリン
薬剤性	<ul style="list-style-type: none">• 原因薬剤の中止

図5. 特発性赤芽球癆に対する免疫抑制療法

A. 単剤によるシクロスポリンおよびプレドニゾロンの効果



B. シクロスポリンおよび副腎皮質ステロイドの寛解維持効果

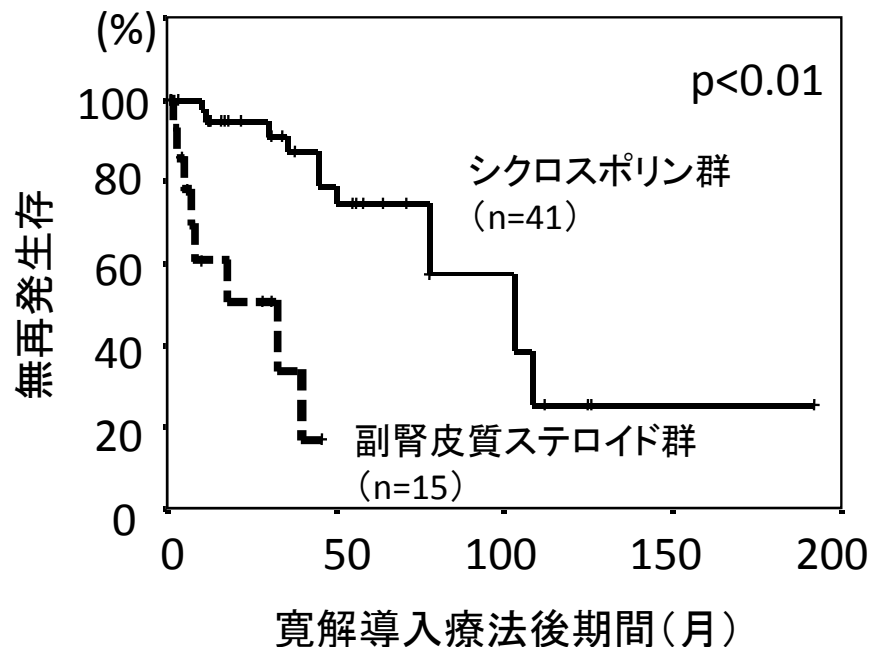


図6. 特発性慢性赤芽球癆におけるシクロスポリン維持療法中止後の再発

維持療法中止後の寛解期間 10 ± 14 ヶ月(1.5~40ヶ月)。再発までの期間中央値3ヶ月。

