

# 先天性角化不全症診療の参照ガイド

厚生労働省科学研究費補助金 難治性疾患克服研究事業  
先天性角化不全症の効果的診断法の確立と  
治療ガイドラインの作成に関する研究班

研究代表者 小島勢二

先天性角化不全症診療の参照ガイド作成のための  
ワーキンググループ

小島勢二、高橋義行、坂口大俊（名古屋大学 小児科）

## 目 次

---

1. 緒 言
2. 診 断
  - 1) 疾患概念
  - 2) 診断基準
  - 3) 診断のフローチャート
  - 4) 鑑別診断
3. 疫 学
  - 1) 発生頻度
  - 2) 自然歴・予後
4. 病因・病態
5. 臨床症状、検査所見
6. 治療法・治療指針
  - 1) 薬物療法
  - 2) 輸血療法
  - 3) 造血幹細胞移植
7. 問題点・将来展望

## 1. 緒言

先天性角化不全症 (Dyskeratosis congenita; DC) は、爪の萎縮、口腔内白斑、皮膚色素沈着を3徴とする先天性造血不全症候群である。DC 患者ではこれらの古典的症状を併せ持つ典型例以外にも、多彩な全身症状を呈する例から血球減少のみの例まで多彩な臨床像を示すため、しばしば臨床診断は困難である(1)。近年、低身長、小脳低形成、小頭症、網膜症などを伴い、独立した疾患と考えられてきた Hoyeraal-Hreidarsson 症候群、Revesz 症候群において、DC と同じ遺伝子変異がみられる事が明らかとなった。さらに、近年の遺伝子変異のスクリーニングにより、特発性再生不良性貧血患者や特発性肺線維症と考えられていた患者のなかに、本症の不全型が含まれている事が明らかにされた(2-4)。

本症における死亡原因としては造血不全が最も高く、60-70%を占める(6, 7)。骨髄不全に対する治療として唯一治癒が期待できるのは造血幹細胞移植である。DC 患者では治療関連毒性が強く、従来 of 骨髄破壊的前処置を用いた治療成績は非常に不良であったが、近年の骨髄非破壊的前処置を用いた移植では、治療関連毒性を軽減しつつ良好な生着が得られたとする報告が相次いでいる。しかし、DC は極めてまれな疾患であり、治療研究として得られている情報はきわめて乏しい。

このような事から、海外のデータをもとに我が国の DC 患者に対し現時点で最も推奨されると思われる診療ガイドラインを作成した。

## 2. 診断

### 1) 疾患概念 (図1)

テロメア長の維持機能の障害を背景とし、主に皮膚、爪、口腔粘膜に特徴的な所見を有する遺伝性骨髄不全症候群である。DC は古典的な DC の他に図に示すような最重症型である Hoyeraal-Hreidarsson 症候群、Revesz 症候群の他、不全型である再生不良性貧血や家族性肺線維症などが存在する。これらの疾患は病像が異なるものの、共通してテロメア長の短縮や、テロメア関連遺伝子の変異がみられることから、一連の疾患と考えられている。

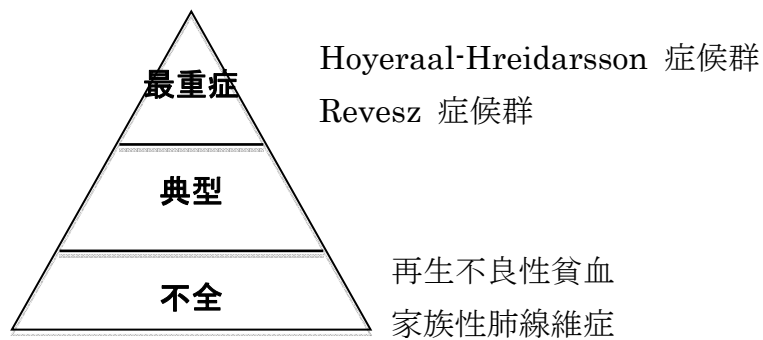


図1 先天性角化不全症の病型

## 2) 診断基準

爪の萎縮、口腔内白斑、皮膚色素沈着などの身体的特徴、汎血球減少がそろっている場合には臨床症状は比較的容易であろうと思われる。しかし、実際にはこれらの身体的特徴がそろわない場合も多く、また症状は多彩かつ重度のものから軽微なものまでであるため、そのような患者での診断は臨床症状のみからでは困難である。血球減少、悪性疾患、肺線維症、肝疾患、免疫不全、若年の白髪などの家族歴にも注意すべきである。現在提唱されている診断基準を表1に示す(8, 9)。診断のための検査として、末梢血を用いた flow-FISH またはサザンブロットニングによるテロメア長測定は、簡便で有用である。他の骨髄不全症候群でも時にテロメア長短縮をきたすことがあるため注意が必要であるが、DC 患者のテロメア長は他の骨髄不全症候群より特に短縮していることが特徴である(10, 11)。

表1 先天性角化不全症の診断基準（案）

- 
- A. 骨髄不全症  
一系統以上の血球減少と骨髄低形成を認める
  - B. 大症状（皮膚、粘膜所見）
    - 1. 網状色素沈着
    - 2. 爪の萎縮
    - 3. 口腔粘膜白斑症
  - C. 小症状（その他の身体所見）
    - 1. 頭髪の喪失、白髪
    - 2. 歯芽の異常
    - 3. 肺病変
    - 4. 低身長、発育遅延
    - 5. 肝障害
    - 6. 食道狭窄
    - 7. 悪性腫瘍
    - 8. 小頭症
    - 9. 小脳失調
    - 10. 骨粗鬆症
- 

狭義な意味での先天性角化不全症は以下の場合に診断する。

- 1. 骨髄不全および1つ以上の大症状と2つ以上の小症状を満たす

先天性角化不全症の亜型である Hoyerall-Hreidarsson syndrome や Revesz syndrome、上記の大症状や小症状を伴わない再生不良性貧血、肺線維症は“テロメア病”として広義の意味では先天性角化不全症の類縁疾患であるが、上記の診断基準は適用されない。

### 3) 重症度基準

疾患の重症度としては、概念図を参照されたい。骨髄不全の重症度としては、再生不良性貧血の重症度分類（表2）に準じる。

表2 重症度基準（平成16年度修正）

---

stage 1	軽症	下記以外
stage 2	中等症	以下の2項目以上を満たす 網赤血球 60,000/ $\mu$ l未満 好中球 1,000/ $\mu$ l未満 血小板 50,000/ $\mu$ l未満
stage 3	やや重症	以下の2項目以上を満たし、定期的な赤血球輸血を必要とする 網赤血球 60,000/ $\mu$ l未満 好中球 1,000/ $\mu$ l未満 血小板 50,000/ $\mu$ l未満
stage 4	重症	以下の2項目以上を満たす 網赤血球 20,000/ $\mu$ l未満 好中球 500/ $\mu$ l未満 血小板 20,000/ $\mu$ l未満
stage 5	最重症	好中球 200/ $\mu$ l未満に加えて、以下の1項目以上を満たす 網赤血球 20,000/ $\mu$ l未満 血小板 20,000/ $\mu$ l未満

---

注1 定期的な赤血球輸血とは毎月2単位以上の輸血が必要なときを指す。

注2 この基準は平成10(1998)年度に設定された5段階基準を修正したものである。

#### 4) 診断のフローチャート (図2)

特徴的な身体的異常、骨髄不全、家族歴などから DC が疑われる場合には、末梢血を用いて Flow-FISH またはサザンブロッティングを用いた血球テロメア長測定を行う。また、身体的特徴を有さない再生不良性貧血患者のなかにも、テロメア長の短縮とテロメア関連遺伝子の異常を有する患者がいることがあきらかになっているため、再生不良性貧血患者に対しては、診断時にテロメア長測定を行う事が望ましい。我が国では検査会社でこのような検査は行っていないため、検査が行える施設に問い合わせて検査を依頼する。特徴的な身体所見があり、テロメア長の著明な短縮が証明できれば診断が確定する。遺伝子診断は男性であれば *DKC1* の変異解析を行う。*DKC1* に変異がない男性患者、または女性であればそれ以外の遺伝子変異について解析を進めるが、既知の遺伝子異常は約半数にしか見られない。

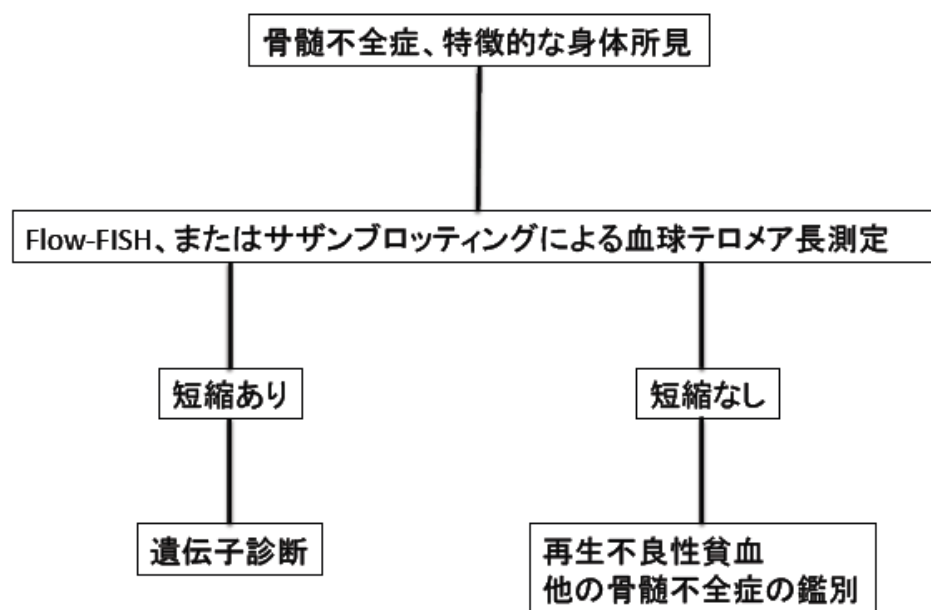


図2 診断のフローチャート

#### 5) 鑑別診断

身体的異常を伴う骨髄不全症として、Fanconi 貧血、Schwachman-Diamond 症候群、先天性無巨核芽球性血小板減少症、Pearson 症候群などの疾患を鑑別する必要がある。それぞれ特徴的な

臨床像があるのでまず臨床像から鑑別していくが、疾患特異的な検査所見や、遺伝子診断もできるようになってきている。

### 3. 疫学

#### 1) 発生頻度

我が国における患者数について **publish** されたものはないが、海外の登録事業からすると、発症頻度は 100 万人に 1 人とされる(12)。

#### 2) 自然歴・予後

典型例では身体的異常は幼少期から出現する。爪の萎縮と皮膚色素沈着が 10 才までに出現し、20 才までに骨髄不全が出現し、30 才までには 90%の症例が骨髄不全を発症する(13)。しかし、症状の種類や、発症時期については患者間で異なり、骨髄不全が初発症状であったり、爪の変化や皮膚色素沈着が重度であっても骨髄不全をきたさないような症例もある。死因としては骨髄不全／免疫不全が 60-70%、肺線維症が 10-15%、悪性疾患が 10%とされている(14)。最近の報告では、生存年齢の中央値は 49 才とされている(1)。

### 4. 病因・病態

DC 患者細胞のテロメア長は著明に短縮しており、テロメア長の維持機能の障害が疾患の病因であると考えられている。テロメアは染色体末端の **TTAGGG** 繰り返し配列で、細胞分裂時に起こる染色体の融合や再構成を防いでいる。テロメアの摩耗した細胞では染色体の不安定性が惹起され、アポトーシスに陥る。そのために細胞増殖が盛んな皮膚、骨髄などの組織が高率に犯されるものと考えられている(15-18)。図 3 に示すように、テロメラーゼ複合体、**shelterin** という 2 つの重要なコンポーネントが、正常なテロメア長の維持の役割を担っている。テロメラーゼ複合体は RNA コンポーネントである **TERC** を鋳型とし、**TERT** の逆転写酵素活性によりテロメアを伸長する。**shelterin** は物理的にテロメアの安定性に関与していると考えられている。現在までにテロメラーゼ複合体をコードする遺伝子のうち、**DKC1**(19)、**TERC**(17)、**TERT**(8, 20, 21)、**NOP1**(22)、**NHP2**(23)が、また **shelterin** の重要なコンポーネントである **TIN2** をコードする **TINF2**(24, 25)、さらにはテロメラーゼ複合体の細胞内運搬に関わる **Cajal body** を構成



する *TCAB1*(31)、テロメア t-loop のヘリカーゼを制御しテロメア安定性に関わる *RTEL1*(32, 33)などの遺伝子異常が明らかとなっている (図 3 および表 3)。

図 3 テロメラーゼ複合体の構造 (文献 34 より一部改変し抜粋)

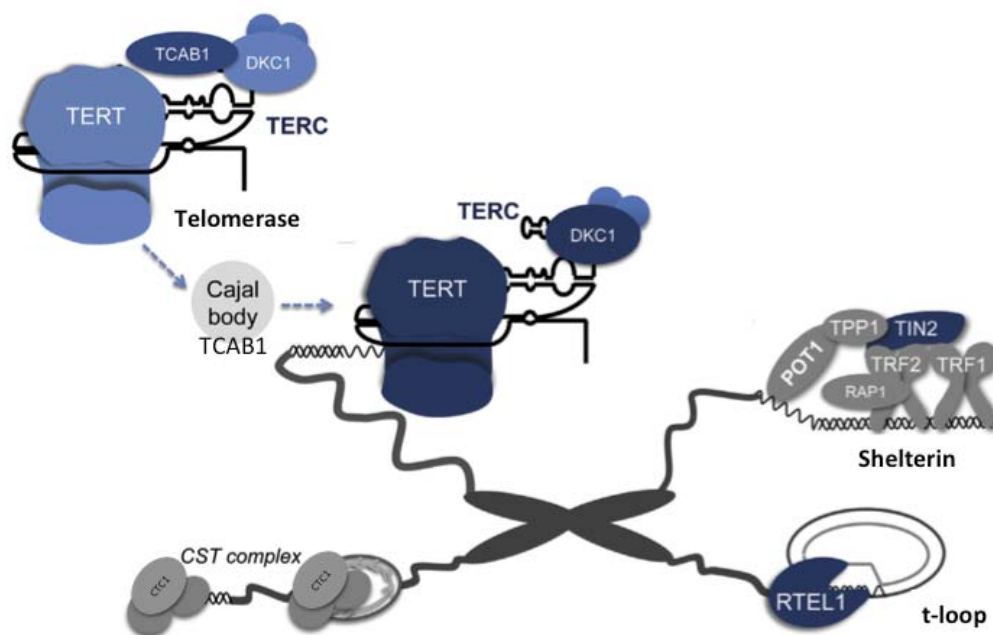


表 3 先天性角化不全症の原因遺伝子

遺伝子名	染色体上の位置	機能	遺伝形式	頻度
<i>DKC1</i>	Xq28	rRNA の産生、修飾、pseudouridylation	XR	30%
テロメラーゼ複合体の安定化				
<i>TERC</i>	3q26.2	テロメア複製の鋳型	AD	<5%
<i>TERT</i>	5q15.33	テロメア配列の合成(逆転写活性)	AD, AR	<5%
<i>NHP2</i>	5q35.3	テロメラーゼ複合体の安定化	AR	稀
<i>NOP10</i>	15q14-q15	テロメラーゼ複合体の安定化	AR	稀
<i>TINF2</i>	14q12	テロメア末端の保護	AD	<11%
<i>TCAB1</i>	17p13.1	テロメア t-loop の安定化	AR	稀
<i>RTEL1</i>	20q13.3	テロメラーゼ複合体の運搬	AD, AR	稀

## 5. 臨床症状

爪の萎縮、口腔内白斑、皮膚色素沈着が3徴であるが、その他にも診断基準に示すように全身性に異常をきたす。これらの症状の出現時期は年齢に依存し、出現後は通常年齢をおって重症度が増していく。悪性疾患は通常20-40才台に出現する。DC患者では健常人に比較して11倍の罹患率とされる(26)。扁平上皮癌、骨髄異形成症候群、骨髄性白血病の頻度が高い。

## 6. 治療法・治療指針

DCに対する根本的な治療法はないため、合併症に対するサポートが中心となる。骨髄不全に対する治療としては、再生不良性貧血の重症度分類による中等症の症例に対してはダナゾールなどの蛋白同化ホルモンを投与する。蛋白同化ホルモンの投与により、約半数の患者で一時的な血液学的反応がみられることがある。血液学的反応がみられるまでに2-3ヶ月を要する事もある。副作用としては、肝障害、男性化、気分の変容などがあり、これらの症状が出ないように投与量を調節する。

重症と判断される場合には、現時点では造血幹細胞移植が唯一の治療である。しかしながら、DCは極めて稀な疾患であるため、過去の報告は極めて少ない。過去の報告から、骨髄破壊的前処置の治療成績は極めて不良で、21例中14例が死亡しており、特に非血縁ドナーからの移植での生存者はない(14, 27)。Alterらの過去の文献を含めたすべての前処置を含む65症例のreviewによると、血縁者間移植では5年生存率71%に対し、非血縁者間移植では2年生存率は31%であった(26)。近年、骨髄非破壊的前処置が行われるようになってきており、少ない合併症で血液学的回復を得る事が可能となってきている(28-30)。表4に推奨する前処置を示す。移植ドナーはHLA一致同胞が第一選択であるが、潜在的な患者である事を除外するため、家族内のテロメア長スクリーニングを行うべきである。

表 4 先天性角化不全症に対する治療方針（案）

- 
1. 軽症  
経過観察
  2. 中等症  
酢酸メテノロンまたはダナゾールの投与
  3. やや重症型、重症、最重症
    - ・ 40 歳未満で臓器障害（肝臓、肺等）がなければ、HLA 一致血縁あるいは非血縁ドナーからの同種骨髄移植\*
    - ・ 40 歳以上あるいは臓器障害があれば酢酸メテノロンまたはダナゾールの投与
- 移植前治療はリン酸フルダラビンを含む骨髄非破壊的前治療が望ましい。
- 例) ・ HLA 一致血縁ドナー      Flu : 25mg/m<sup>2</sup>×4 日、CY : 750mg/m<sup>2</sup>×4 日  
      ・ HLA 一座不一致血縁ドナー Flu : 25mg/m<sup>2</sup>×4 日、CY : 750mg/m<sup>2</sup>×4 日、ATG : 2.5mg/kg×4 日  
      ・ HLA 一致非血縁ドナー      TBI : 3 Gy
- 

Flu : fludarabine、CY : cyclophosphamide、ATG : antithymocyteglobuline、TBI : Total body irradiation

## 7. 問題点・将来展望

我が国の DC 患者は、小児血液学会の再生不良性貧血委員会において患者数の把握や追跡調査がされている。しかし、DC は小児に特有の疾患ではなく、成人で診断される場合も多い。特に、悪性腫瘍、肺線維症の合併や、自然歴の把握のためには、皮膚科、呼吸器内科、耳鼻咽喉科などを含めた疾患登録システムが望まれる。臨床的に DC と診断された症例やテロメア短縮を認めた造血不全症の症例において、既知の DC の原因遺伝子が同定される割合は半分に満たず、これらの症例における次世代シーケンサーでの網羅的遺伝子解析は新規原因遺伝子の同定に有用である可能性がある。

骨髄非破壊的前処置を用いた移植により短期的な予後に関しては改善が見られているが、移植が DC の自然歴に及ぼす長期的な影響、予後に関しては不明であり、小児から成人への受け渡しなど、長期的なフォローアップシステムが必要である。

## 参考文献

1. Shimamura A, Alter BP. Pathophysiology and management of inherited bone marrow failure syndromes. *Blood reviews*. 2010 May;24(3):101-22.
2. Yamaguchi H, Calado RT, Ly H, Kajigaya S, Baerlocher GM, Chanock SJ, et al. Mutations in TERT, the gene for telomerase reverse transcriptase, in aplastic anemia. *The New England journal of medicine*. 2005 Apr 7;352(14):1413-24.
3. Yamaguchi H, Baerlocher GM, Lansdorp PM, Chanock SJ, Nunez O, Sloand E, et al. Mutations of the human telomerase RNA gene (TERC) in aplastic anemia and myelodysplastic syndrome. *Blood*. 2003 Aug 1;102(3):916-8.
4. Armanios MY, Chen JJ, Cogan JD, Alder JK, Ingersoll RG, Markin C, et al. Telomerase mutations in families with idiopathic pulmonary fibrosis. *The New England journal of medicine*. 2007 Mar 29;356(13):1317-26.
5. Cossu F, Vulliamy TJ, Marrone A, Badiali M, Cao A, Dokal I. A novel DKC1 mutation, severe combined immunodeficiency (T+B-NK- SCID) and bone marrow transplantation in an infant with Hoyeraal-Hreidarsson syndrome. *British journal of haematology*. 2002 Dec;119(3):765-8.
6. Knight S, Vulliamy T, Copplesstone A, Gluckman E, Mason P, Dokal I. Dyskeratosis Congenita (DC) Registry: identification of new features of DC. *British journal of haematology*. 1998 Dec;103(4):990-6.
7. Dokal I. Dyskeratosis congenita: recent advances and future directions. *J Pediatr Hematol Oncol*. 1999 Sep-Oct;21(5):344-50.
8. Vulliamy TJ, Marrone A, Knight SW, Walne A, Mason PJ, Dokal I. Mutations in dyskeratosis congenita: their impact on telomere length and the diversity of clinical presentation. *Blood*. 2006 Apr 1;107(7):2680-5.
9. Dokal I. Dyskeratosis congenita in all its forms. *British*

journal of haematology. 2000 Sep;110(4):768-79.

10. Baerlocher GM, Vulto I, de Jong G, Lansdorp PM. Flow cytometry and FISH to measure the average length of telomeres (flow FISH). *Nature protocols*. 2006;1(5):2365-76.

11. Savage SA, Dokal I, Armanios M, Aubert G, Cowen EW, Domingo DL, et al. Dyskeratosis congenita: The first NIH clinical research workshop. *Pediatric blood & cancer*. 2009 May 4.

12. Walne AJ, Marrone A, Dokal I. Dyskeratosis congenita: a disorder of defective telomere maintenance? *Int J Hematol*. 2005 Oct;82(3):184-9.

13. Kirwan M, Dokal I. Dyskeratosis congenita: a genetic disorder of many faces. *Clinical genetics*. 2008 Feb;73(2):103-12.

14. Walne AJ, Dokal I. Advances in the understanding of dyskeratosis congenita. *British journal of haematology*. 2009 Feb 4.

15. Mitchell JR, Wood E, Collins K. A telomerase component is defective in the human disease dyskeratosis congenita. *Nature*. 1999 Dec 2;402(6761):551-5.

16. Allsopp RC, Morin GB, DePinho R, Harley CB, Weissman IL. Telomerase is required to slow telomere shortening and extend replicative lifespan of HSCs during serial transplantation. *Blood*. 2003 Jul 15;102(2):517-20.

17. Vulliamy T, Marrone A, Szydlo R, Walne A, Mason PJ, Dokal I. Disease anticipation is associated with progressive telomere shortening in families with dyskeratosis congenita due to mutations in TERC. *Nature genetics*. 2004 May;36(5):447-9.

18. Goldman FD, Aubert G, Klingelhutz AJ, Hills M, Cooper SR, Hamilton WS, et al. Characterization of primitive hematopoietic cells from patients with dyskeratosis congenita. *Blood*. 2008 Feb 29.

19. Heiss NS, Knight SW, Vulliamy TJ, Klauck SM, Wiemann S, Mason PJ, et al. X-linked dyskeratosis congenita is caused by mutations in a highly conserved gene with putative nucleolar functions. *Nature genetics*. 1998 May;19(1):32-8.

20. Marrone A, Walne A, Tamary H, Masunari Y, Kirwan M,

Beswick R, et al. Telomerase reverse-transcriptase homozygous mutations in autosomal recessive dyskeratosis congenita and Hoyeraal-Hreidarsson syndrome. *Blood*. 2007 Dec 15;110(13):4198-205.

21. Armanios M, Chen JL, Chang YP, Brodsky RA, Hawkins A, Griffin CA, et al. Haploinsufficiency of telomerase reverse transcriptase leads to anticipation in autosomal dominant dyskeratosis congenita. *Proceedings of the National Academy of Sciences of the United States of America*. 2005 Nov 1;102(44):15960-4.

22. Walne AJ, Vulliamy T, Marrone A, Beswick R, Kirwan M, Masunari Y, et al. Genetic heterogeneity in autosomal recessive dyskeratosis congenita with one subtype due to mutations in the telomerase-associated protein NOP10. *Hum Mol Genet*. 2007 Jul 1;16(13):1619-29.

23. Vulliamy T, Beswick R, Kirwan M, Marrone A, Digweed M, Walne A, et al. Mutations in the telomerase component NHP2 cause the premature ageing syndrome dyskeratosis congenita. *Proceedings of the National Academy of Sciences of the United States of America*. 2008 Jun 10;105(23):8073-8.

24. Walne AJ, Vulliamy TJ, Beswick R, Kirwan M, Dokal I. TINF2 mutations result in very short telomeres: Analysis of a large cohort of patients with dyskeratosis congenita and related bone marrow failure syndromes. *Blood*. 2008 Jul 30.

25. Savage SA, Giri N, Baerlocher GM, Orr N, Lansdorp PM, Alter BP. TINF2, a component of the shelterin telomere protection complex, is mutated in dyskeratosis congenita. *American journal of human genetics*. 2008 Feb;82(2):501-9.

26. Alter BP, Giri N, Savage SA, Rosenberg PS. Cancer in dyskeratosis congenita. *Blood*. 2009 Jun 25;113(26):6549-57.

27. de la Fuente J, Dokal I. Dyskeratosis congenita: advances in the understanding of the telomerase defect and the role of stem cell transplantation. *Pediatr Transplant*. 2007 Sep;11(6):584-94.

28. Dietz AC, Orchard PJ, Baker KS, Giller RH, Savage SA, Alter BP, et al. Disease-specific hematopoietic cell transplantation: nonmyeloablative conditioning regimen for dyskeratosis congenita. Bone marrow transplantation. 2010 Apr 12.
29. Ostronoff F, Ostronoff M, Calixto R, Florencio R, Domingues MC, Souto Maior AP, et al. Fludarabine, cyclophosphamide, and antithymocyte globulin for a patient with dyskeratosis congenita and severe bone marrow failure. Biol Blood Marrow Transplant. 2007 Mar;13(3):366-8.
30. Nobili B, Rossi G, De Stefano P, Zecca M, Giorgiani G, Perrotta S, et al. Successful umbilical cord blood transplantation in a child with dyskeratosis congenita after a fludarabine-based reduced-intensity conditioning regimen. British journal of haematology. 2002 Nov;119(2):573-4.
31. Zhong F, Savage SA, Shkreli M, Giri N, Jessop L, Myers T, et al. Disruption of telomerase trafficking by TCAB1 mutation causes dyskeratosis congenita. Genes Dev. 2011 Jan 1;25(1):11-6.
32. Ballew BJ, Yeager M, Jacobs K, Giri N, Boland J, Burdett L, et al. Germline mutations of regulator of telomere elongation helicase 1, RTEL1, in Dyskeratosis congenita. Hum Genet. 2013 Apr;132(4):473-80.
33. Walne AJ, Vulliamy T, Kirwan M, Plagnol V, Dokal I. Constitutional mutations in RTEL1 cause severe dyskeratosis congenita. Am J Hum Genet. 2013 Mar 7;92(3):448-53.
34. Gramatges MM, Bertuch AA. Short telomeres: from dyskeratosis congenita to sporadic aplastic anemia and malignancy. Transl Res. 2013 Jun 1.